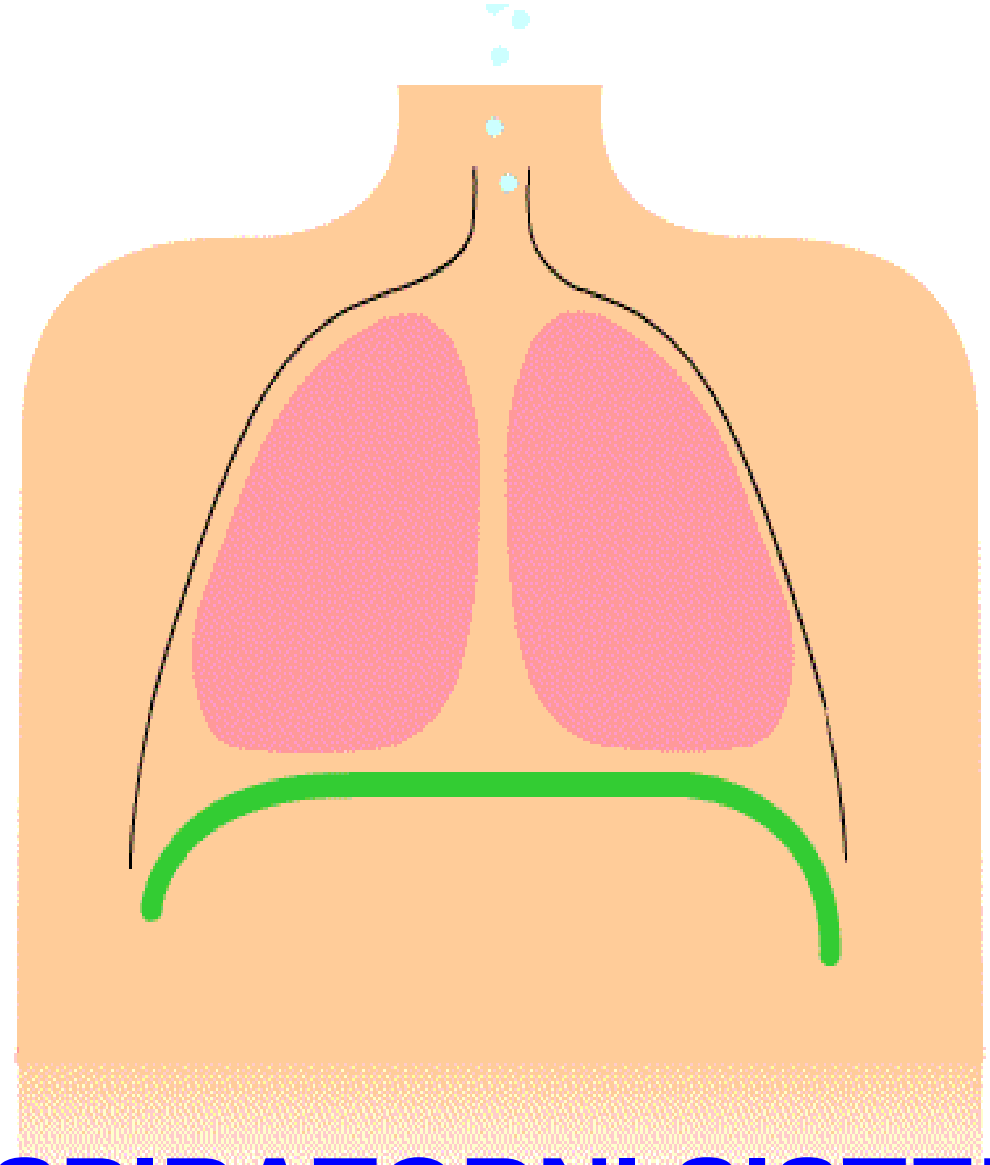

RESPIRATORNI SISTEM

Respiratorni sistem

Vrsi razmenu gasova između okolnog, spoljašnjeg vazduha i krvi,
što je omogućeno postojanjem sprovodnog, respiratornog i ventilacionog dela

1.Sprovodni deo

nosna duplja sa odgovarajućim sinusima,
nazofarinks,
larings,
traheja,
bronhije,
bronhiole i
terminalne bronhiole.

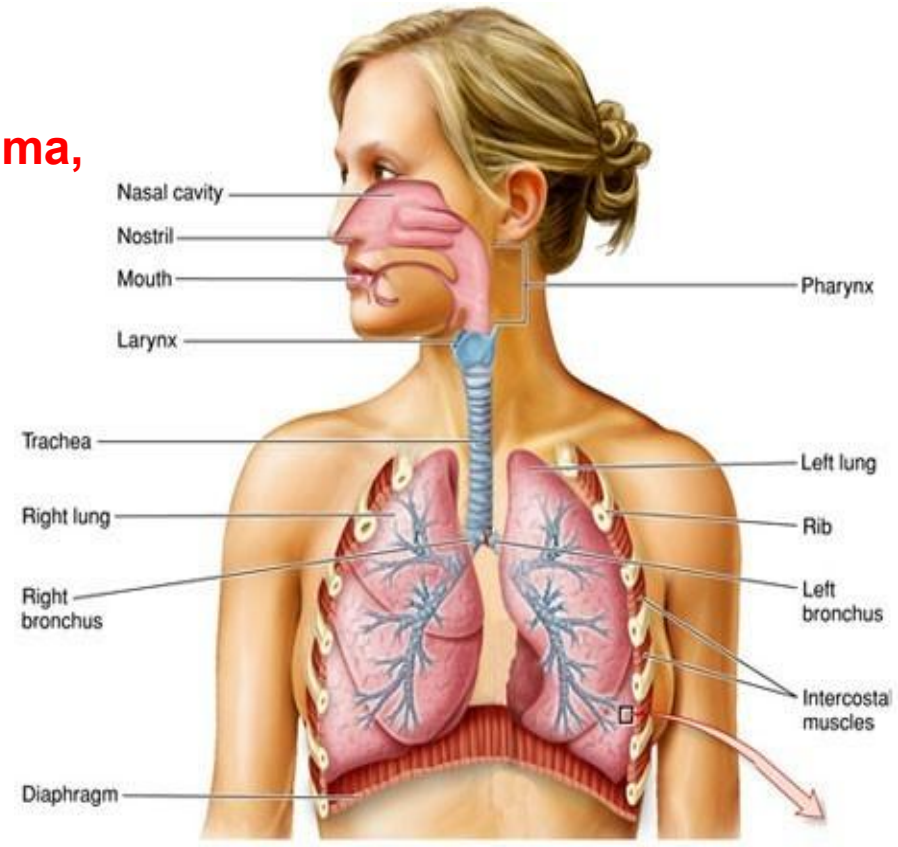

Uloga sprovodnog dela je da sprovodi, prečišćava, zagreva i vlaži vazduh koji dolazi iz spoljašnje sredine.

2.Respiratorni deo

Respiratorni deo se sastoji od:

respiratornih bronhiola, alveolarnih duktusa i alveola.

Na nivou ovog dela se vrši razmena gasova.

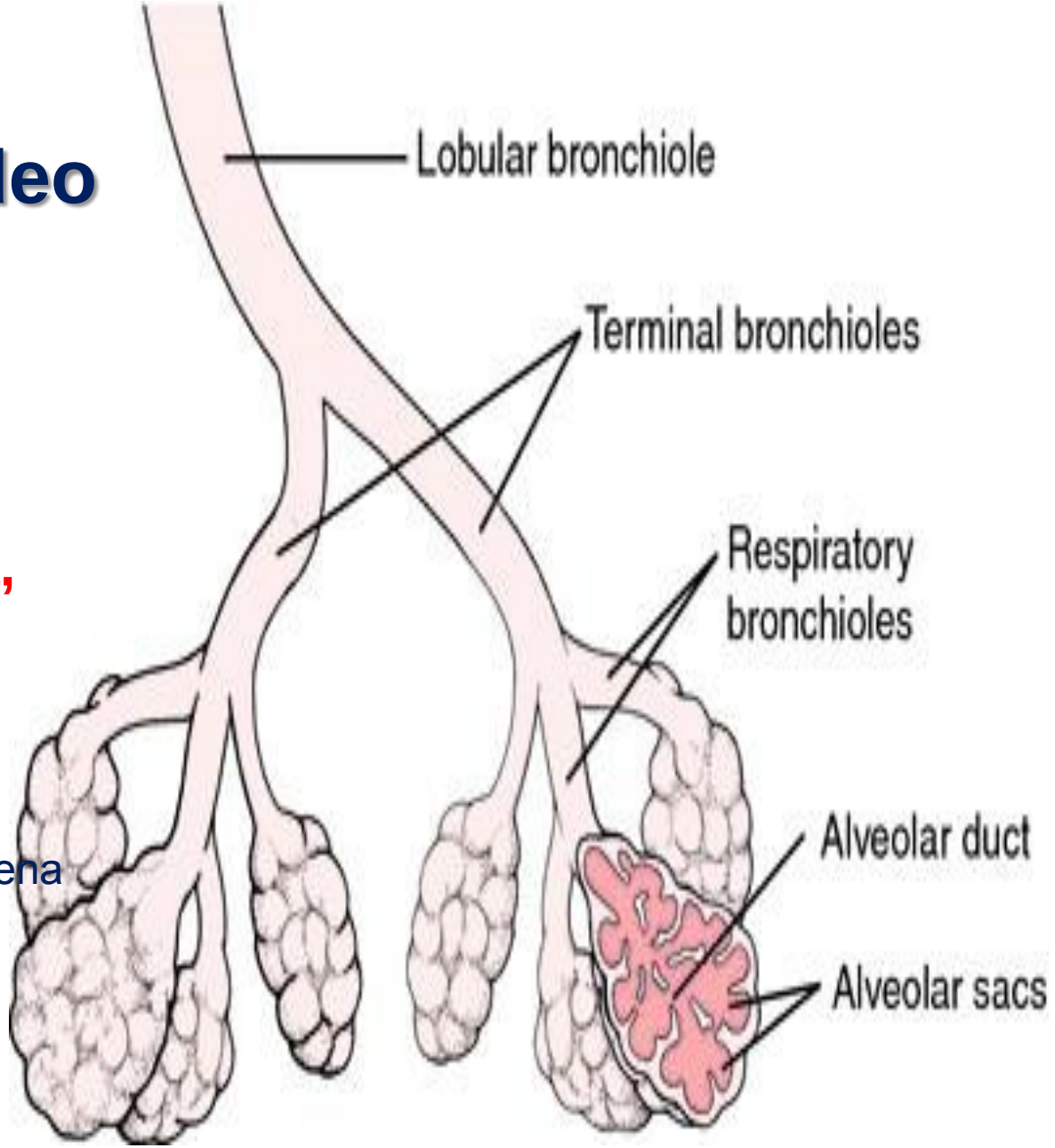

3.Ventilacioni deo

Ventilacioni deo omogućava
udisanje (inspiracija)
i
Izdisanje (ekspiracija),

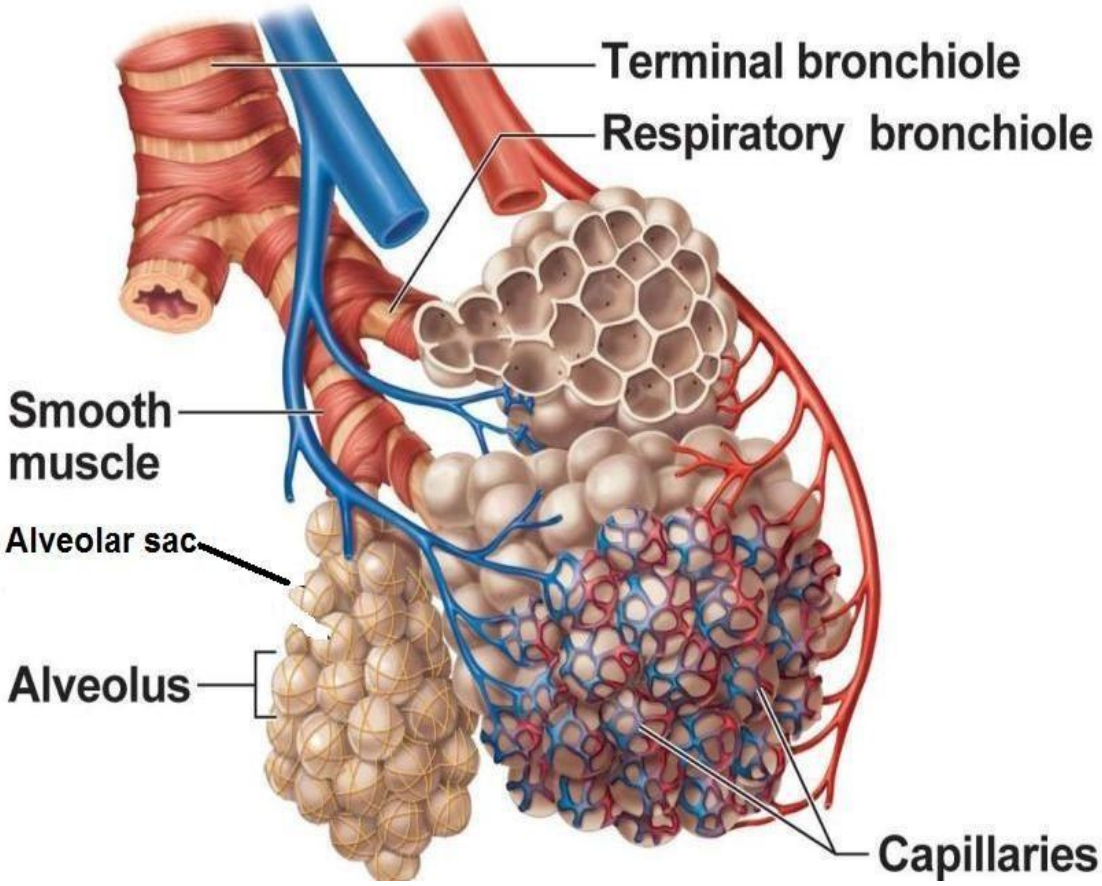

što se postiže angažovanjem dijafragme, rebara, interkostalne muskulature, abdominalne muskulature i elastičnog veziva u plućima.

N O S

Spoljašnji nos (Nasus externus)

Nosna duplja (cavitas nasi)

oblika je piramide, sa bazom koja je pričvršćena uz lice (apex nasi), gornja strana, bočne strane

korijen nosa (radix nasi)

nosne kosti i nosne hrskavice čine skelet nosa

nosna pregrada (septum nasi) dijeli nos na dvije nozdrve

otvori nosne duplje: naprijed – nozdrva (nares); nazad – choanae (otvaranje u nosni sprat ždrijela)

kroz nozdrve se ulazi u vestibulum; tu su smještene vibrisae (nosne dlačice)

iza vestibuluma je nosna duplja u pravom smislu riječi

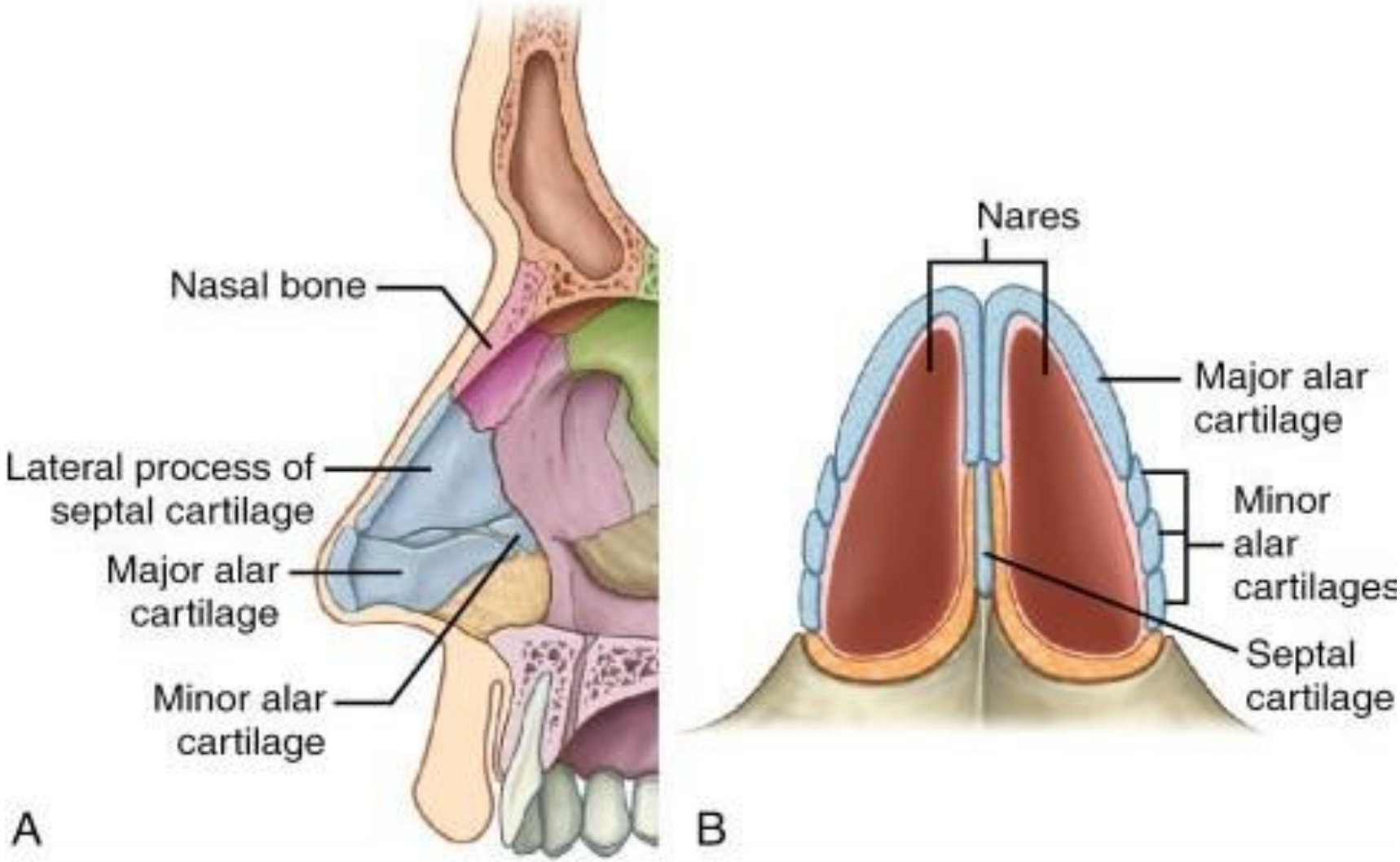
Nasal bone
Lateral process of septal cartilage
Major alar cartilage
Minor alar cartilage
A
Nares
Major alar cartilage
Minor alar cartilages
Septal cartilage
B

NOSNA DUPLJA (CAVITAS NASI)

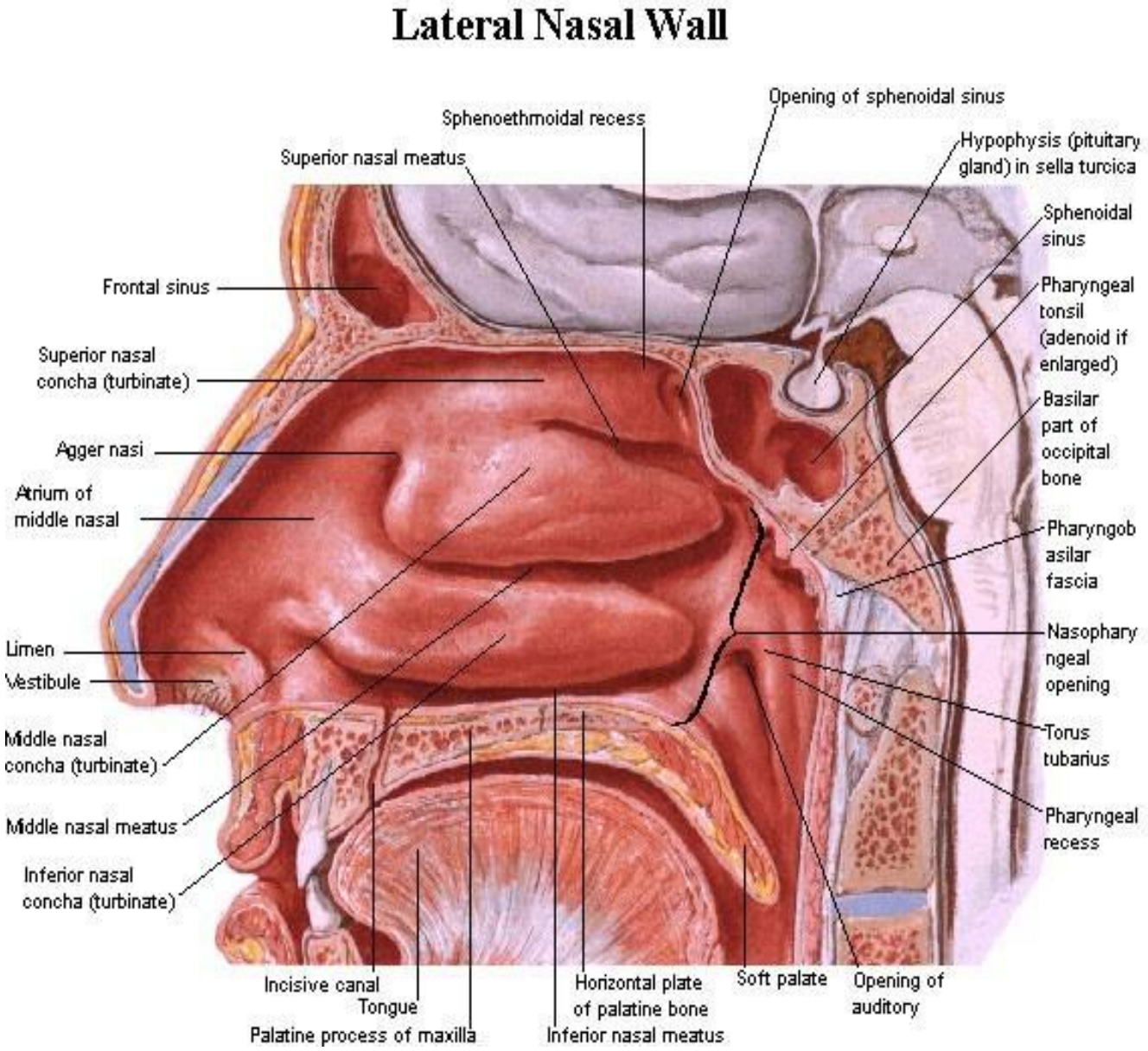

PARANAZALNI SINUSI

sinusi su koštane šupljine ispunjene vazduhom i obložene sluzokožom

otvaraju se u nosnu duplju povećavaju zapreminu

disajnih puteva

sinus maxillaris,

sinus ethmoidallis,

sinus frontalis i

sinus sphenoidalis

zapaljenje sinusa – sinusitis

nosni hodnici (prostori u konkavitetima nosnih školjki)

sinusi imaju otvore u gornjem i srednjem nosnom hodniku

u donjem nosnom hodniku se otvara nazolakrimalni kanal

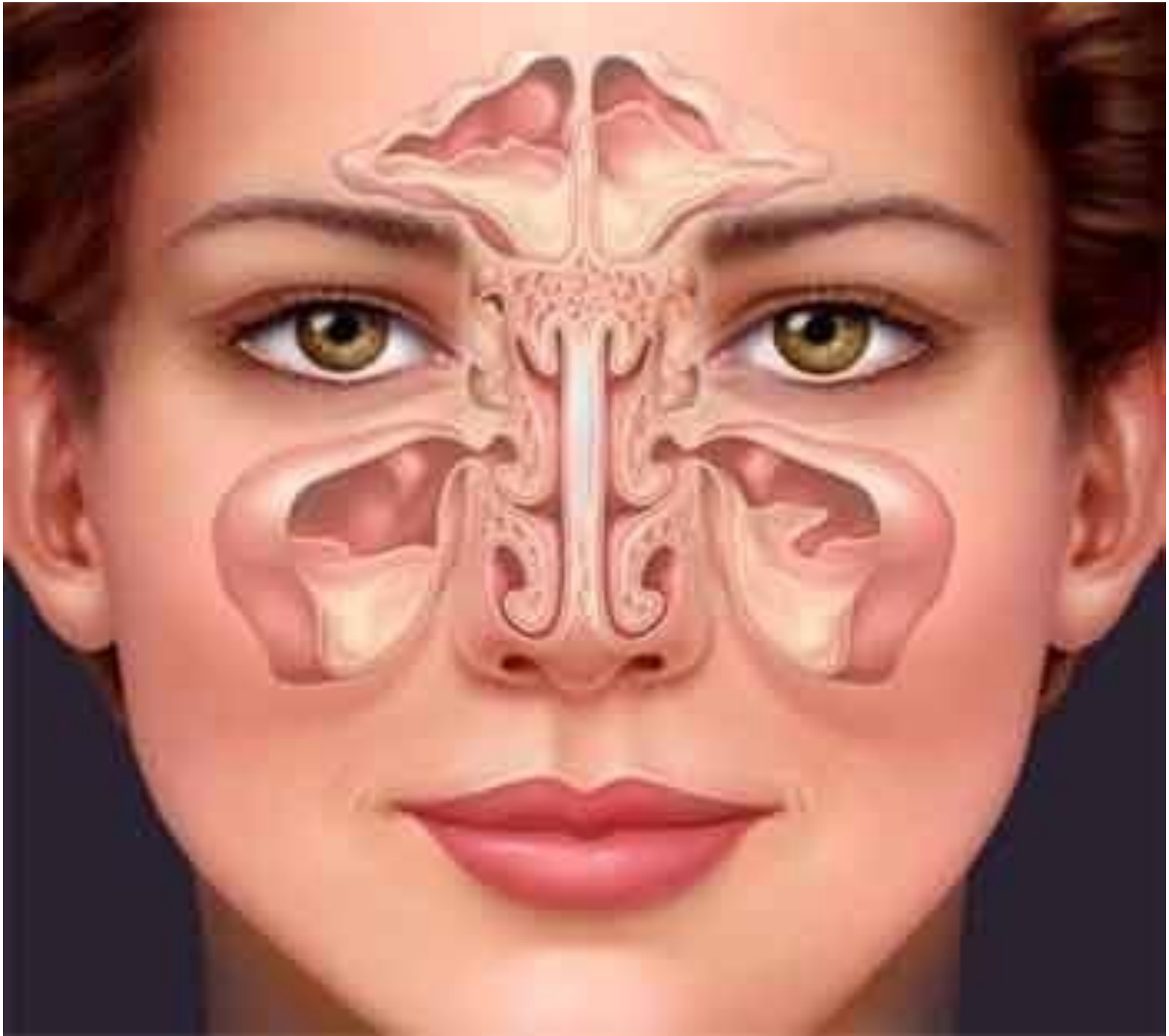

Pharynx- ždrelo

3 dela: **naso**, **oro, laryngo** **pharynx (epipharynx**, **mezopharynx i hipopharynx)**

Tonzile(krajnici)reaguju na inhalacijske antigene
Resica uvula zatvara epifarinx tokom gutanja pa hrana ne ide u nos
Epiglotis drži hranu izvan dišajnih puteva
Laryngofarinks služi kao zajednički prolaz za hranu i vazduh

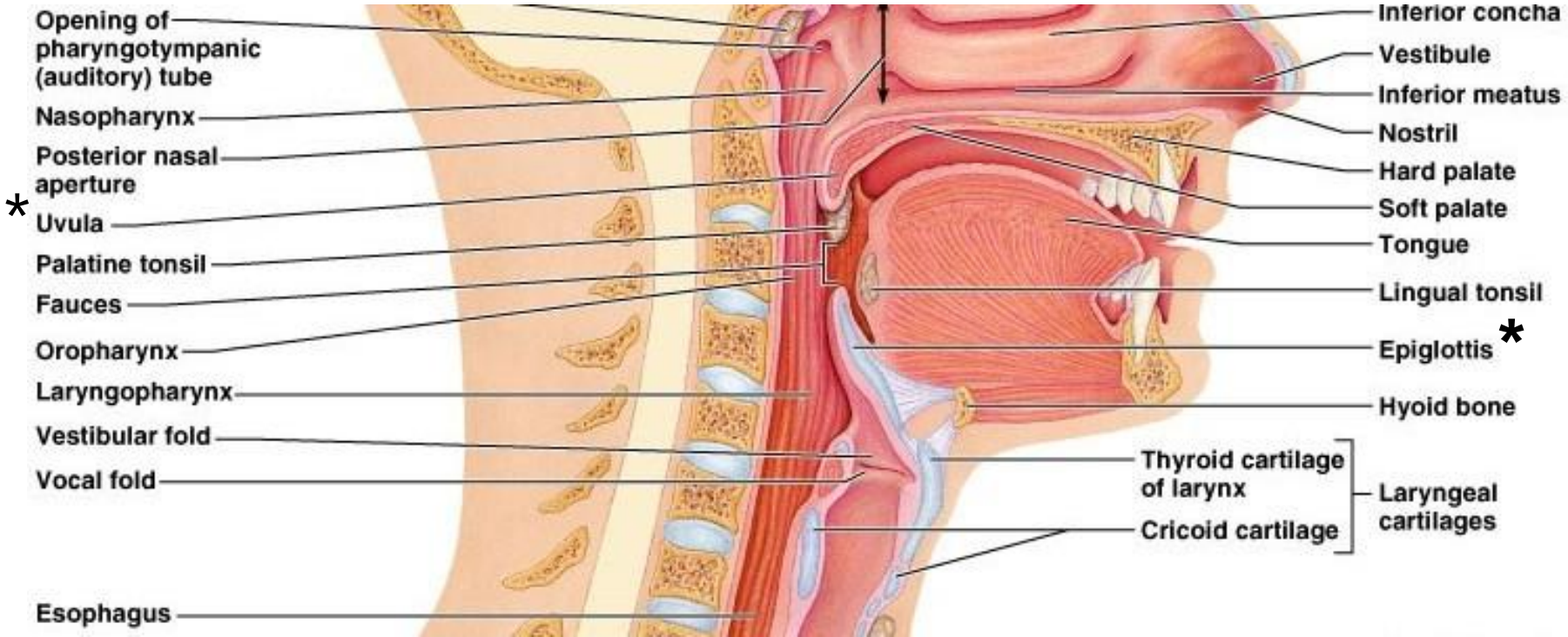

Larinks (grkljan)

Proteže od 4. do 6.pršljena vratne kicme ispod hyoidne kosti iznad dušnika (trachea)

Tri funkcije:
-(govor)
-(disanje)
-za usmeravanje puta vazduha i hrane
Zatvoren tokom gutanja
Otvoren tokom disanja

Grkljan čine:

hrskavice povezane membranama i ligamentima

1.<u>Štitna</u> hrskavica: cartilago thyroidea grkljana sa spojem (Adamova jabučica) anteriorno

2.<u>Cricoidna</u> hrskavica (prstenasta) : čini potpuni prsten pozadi širok, a napred uži luk

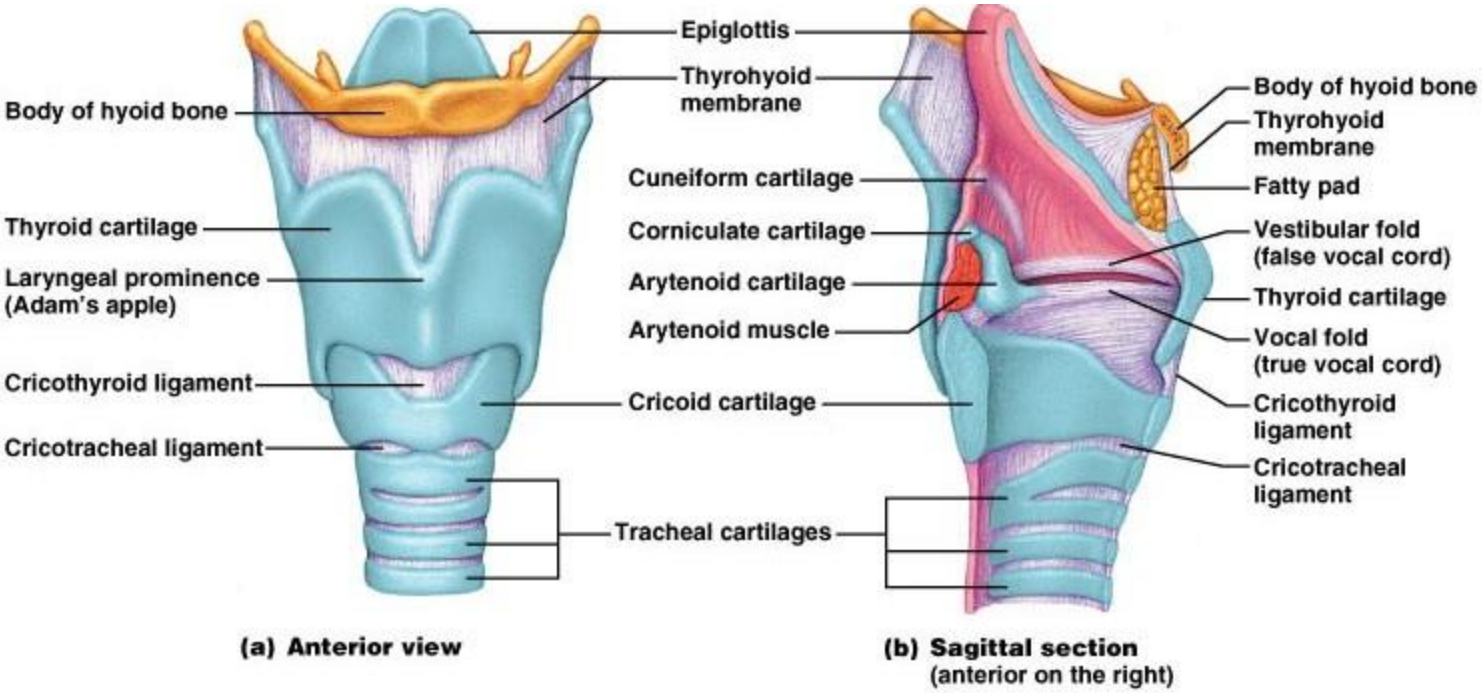

Iza štitne hrskavice i iznad cricoidne:

3. **Aritenoidne** male trouglaste
4. **Kuneiformna hrskavica**
5. **Epiglotis** pričvršćen za štitnu hrskavicu

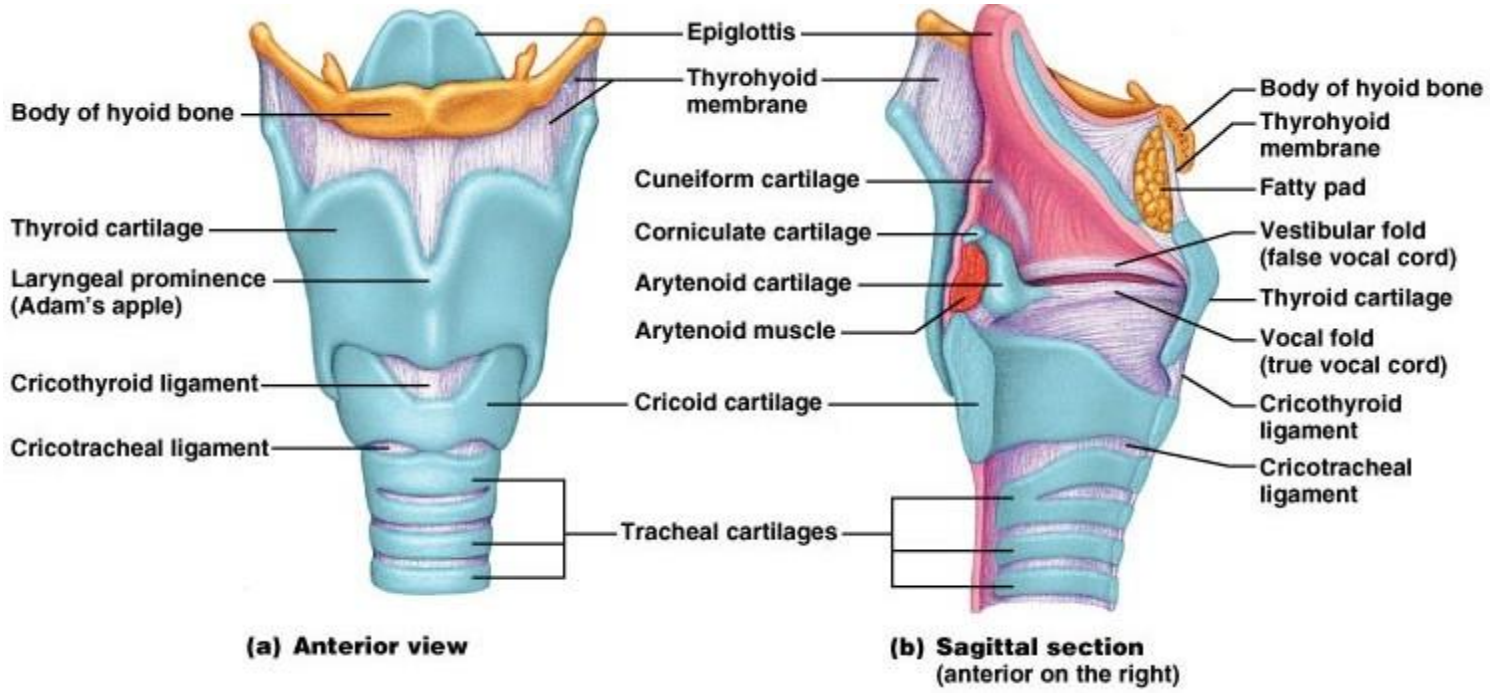

Ova dva para nabora dijele šupljinu grkljana na spratove:

gornji sprat – predvorje (vestibulum) koji se pruža od ulaza u grkljan (aditus laryngis) do plica vestibularis

srednji sprat – komora grkljana (ventriculus laryngis) smješten je između lažnih i pravih glasnica, a služi za rezonanciju glasa

donji sprat – pruža se od pravih glasnica do dušnika

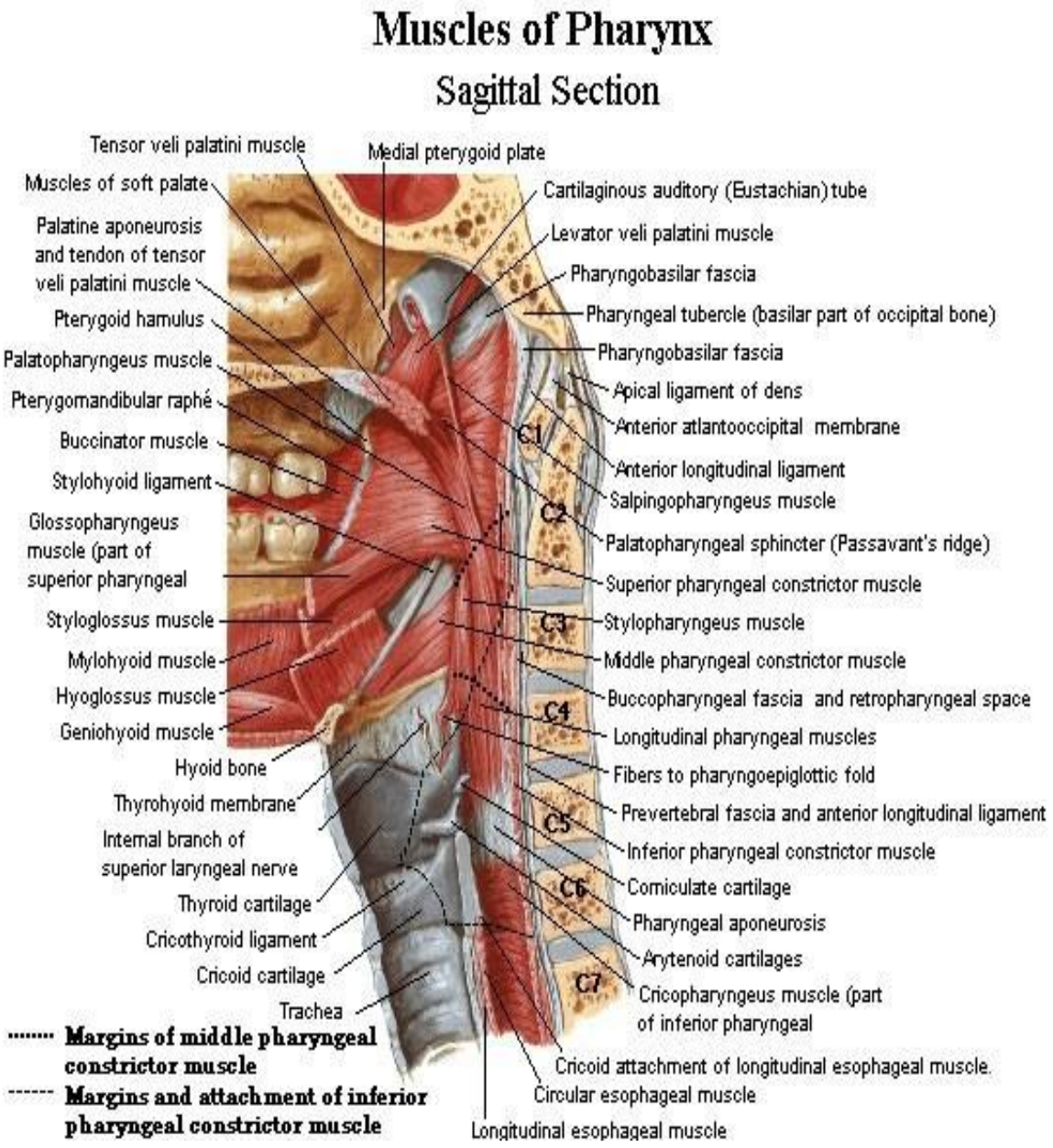

DUŠNIK (TRACHEA) I DUŠNICE (BRONCHI)

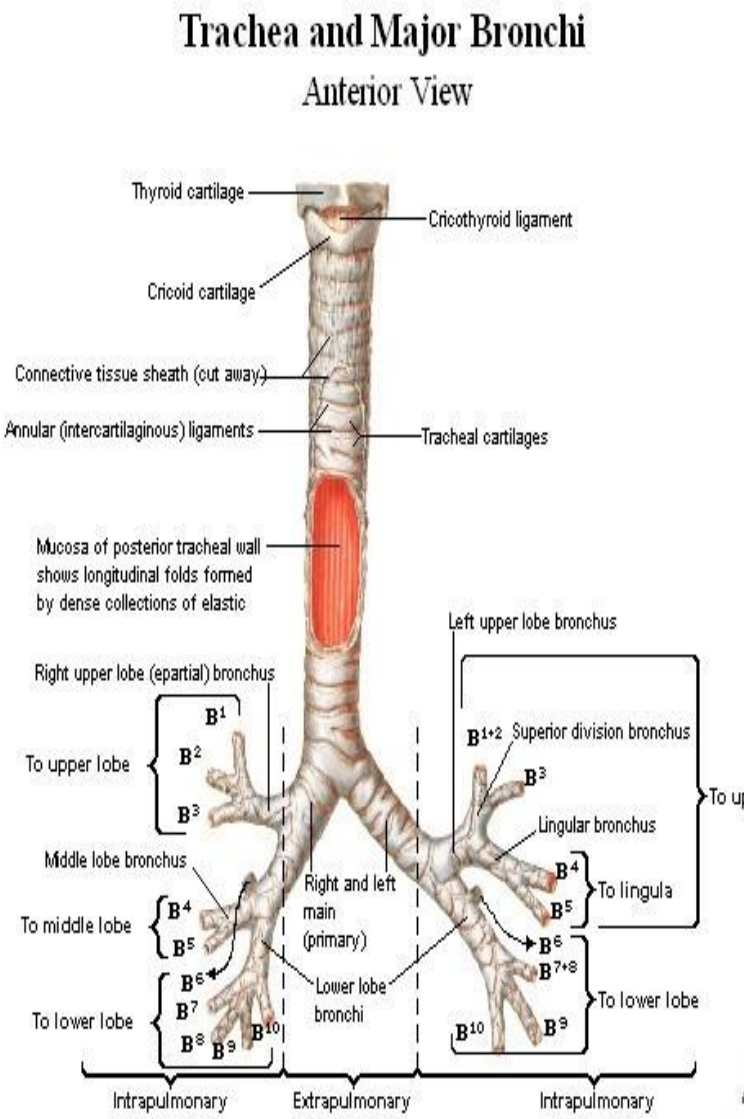

Dušnik pripada donjim disajnim putevima

Nastavlja se na grkljan, prolazi kroz donji deo vrata i gornji deo grudne duplje i završava u nivou petog grudnog pršljena podelom u dve glavne dušnice (desnu i levu)

Račva dušnika se zove bifurcatio tracheae

Na mjestu račvanja se nalazi karina tracheae (resica)

Trachea (dušnik)

Spušta se ispod grkljana kroz vrat u medijastinumu

Deli se u grudnom košu u dve glavne (primarne) bronhije

16-20 hrskavica u obliku prstena

od hijalina hrskavice

Pridružuju se fibroelasticno

vezivno tkivo Fleksibilne za

savijanje

ali ostaje otvorena unatoč

promjene pritiska prilikom disanja

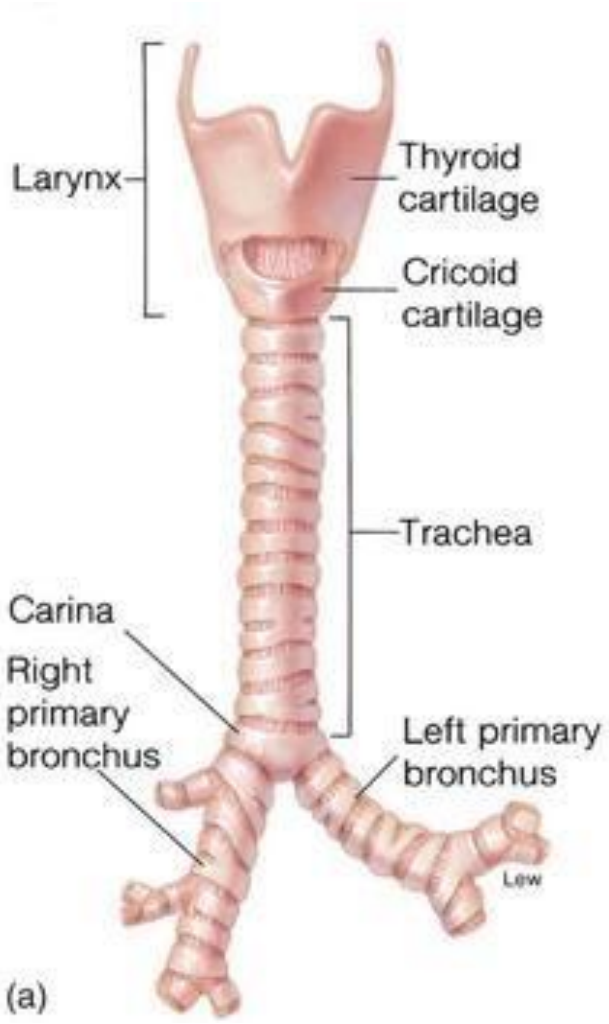

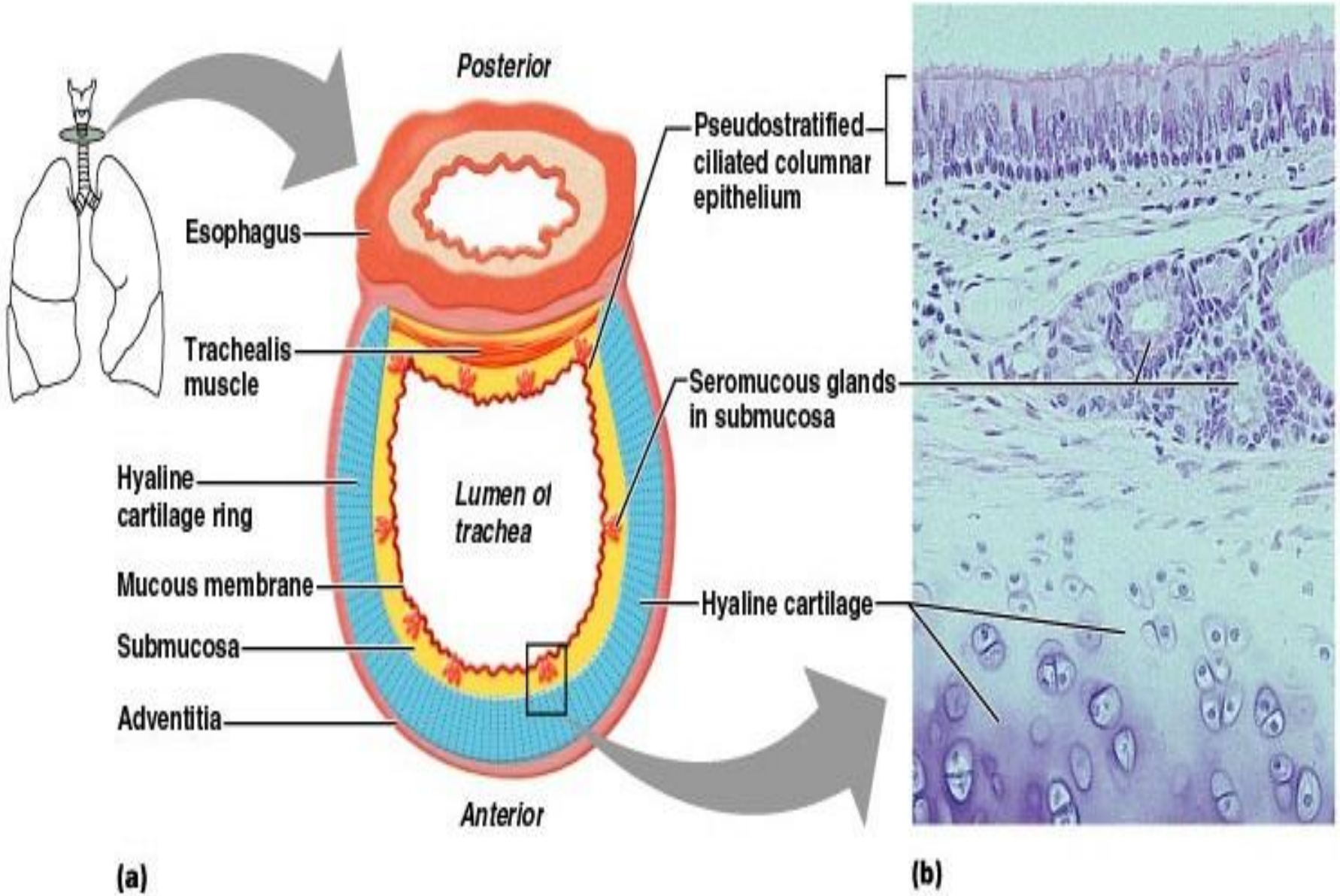
Posterior
Esophagus
Trachealis muscle
Hyaline cartilage ring
Mucous membrane
Submucosa
Adventitia
Lumen of trachea
Anterior
(a)
Pseudostratified ciliated columnar epithelium
Seromucous glands in submucosa
Hyaline cartilage
(b)

Bifurkacija trahee

Tako je desni glavni bronh (podložniji aspiraciji

Lijevo glavna bronha kraca I sira

Svaki glavni ili primarni bronh ulazi u hilus pluća

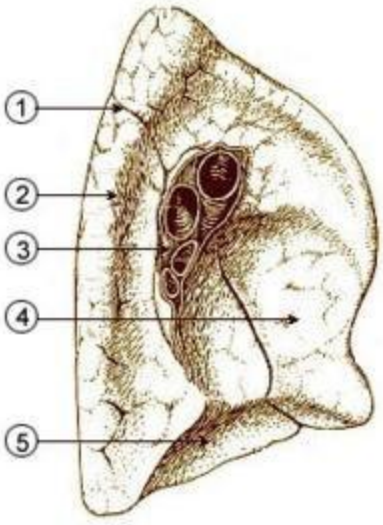

1. Oblique fissure
2. Vertebral part
3. Hilum of lung
4. Cardiac impression
5. Diaphragmatic surface

(Wikipedia)

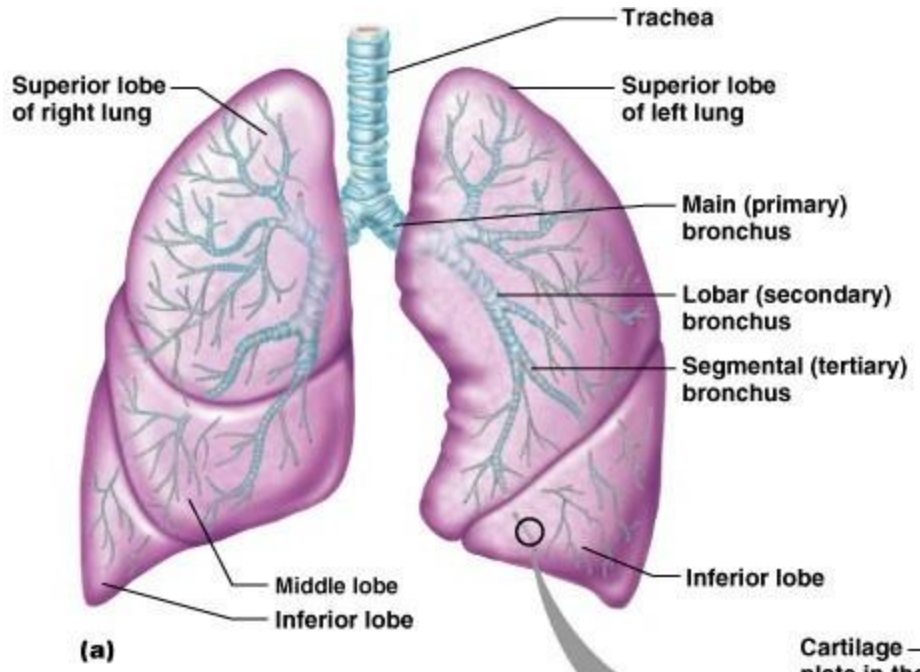

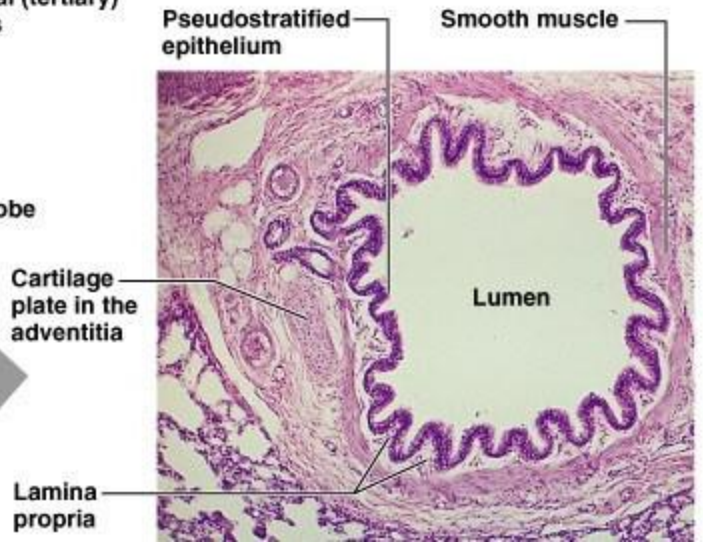

Glavni = primarni bronh se deli u sekundarne = lobarne bronhije

3 na desnoj

2 na levoj

Lobarni bronhi grana u tercijalne bronhe = segmentalni

bronhi

Nastavlja se deljenjem : manje od 1 mm zovemo bronhiole

Najmanje , terminalne bronhiole , manjeg promjera 0,5 mm

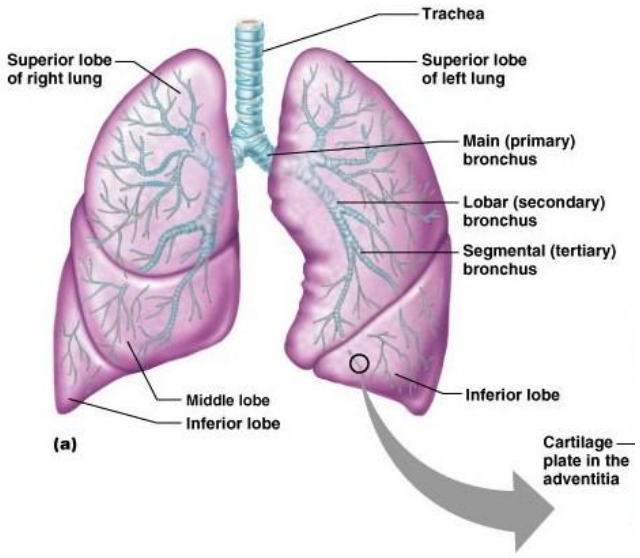

Respiratorna Zona

Kraj respiratornog stabla
Strukture koje sadrže komore koje se zovu alveole.
Respiratorne bronhiole granaju se u alveolarne kanale
Kanali vode u terminale bronhiole, a oni u alveolarne duktuse i sakuluse
Postoje 3 miliona alveola !

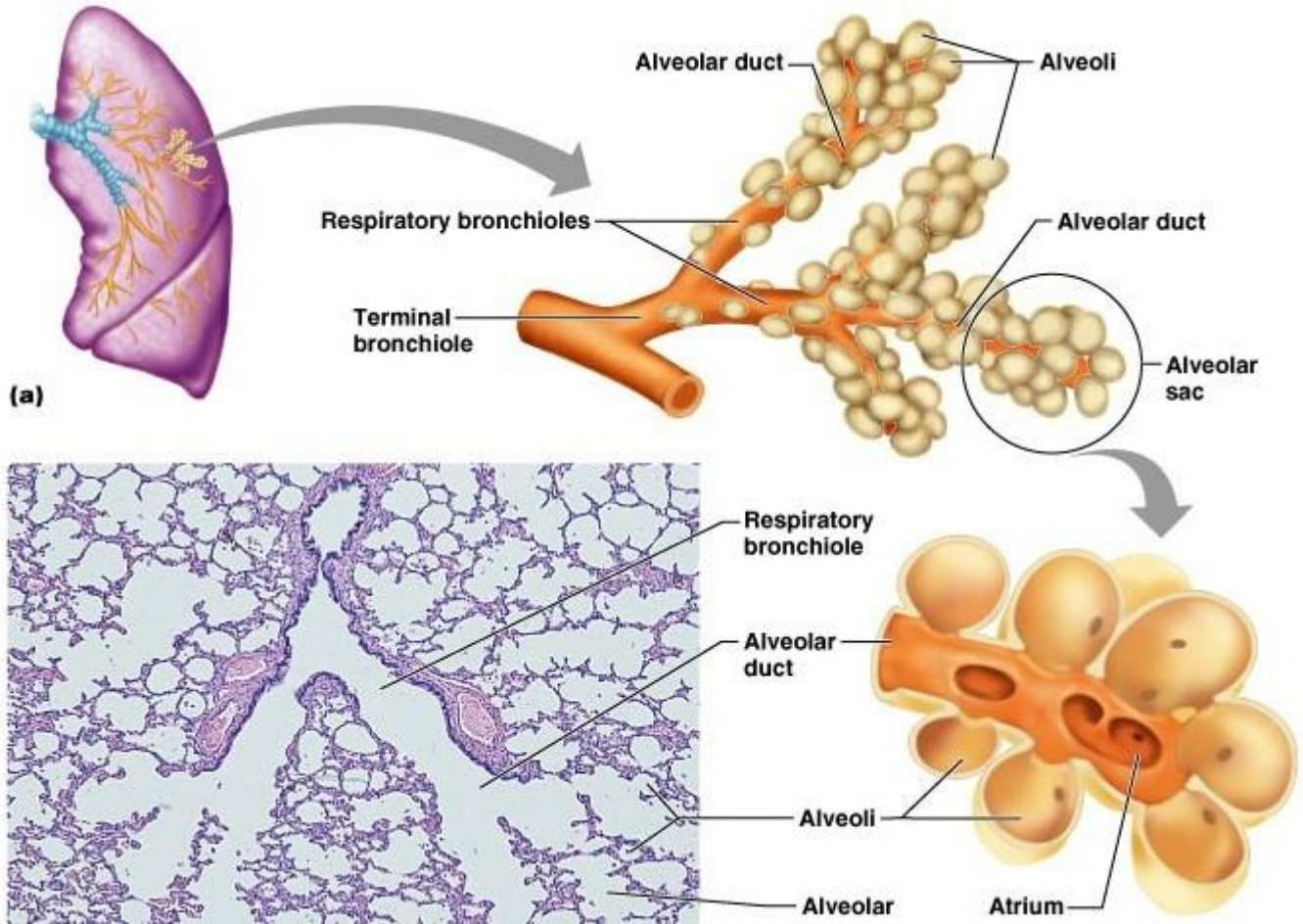

RTG

PLUĆA (PULMONES)

Razmena gasova se odvija na nivou pluća

Imaju oblik kupe:

pulmo dexter i

pulmo sinister

Između pluća se nalazi mediastinum (srce, veliki krvni sudovi, timus, jednjak, aorta descendens i ductus thoracicus)

Na plućnom krilu razlikujemo:

bazu (dijafragmalna strana)

vrh (apex)

spoljnja strana (rebarna)

unutrašnja strana (medijastinalna)

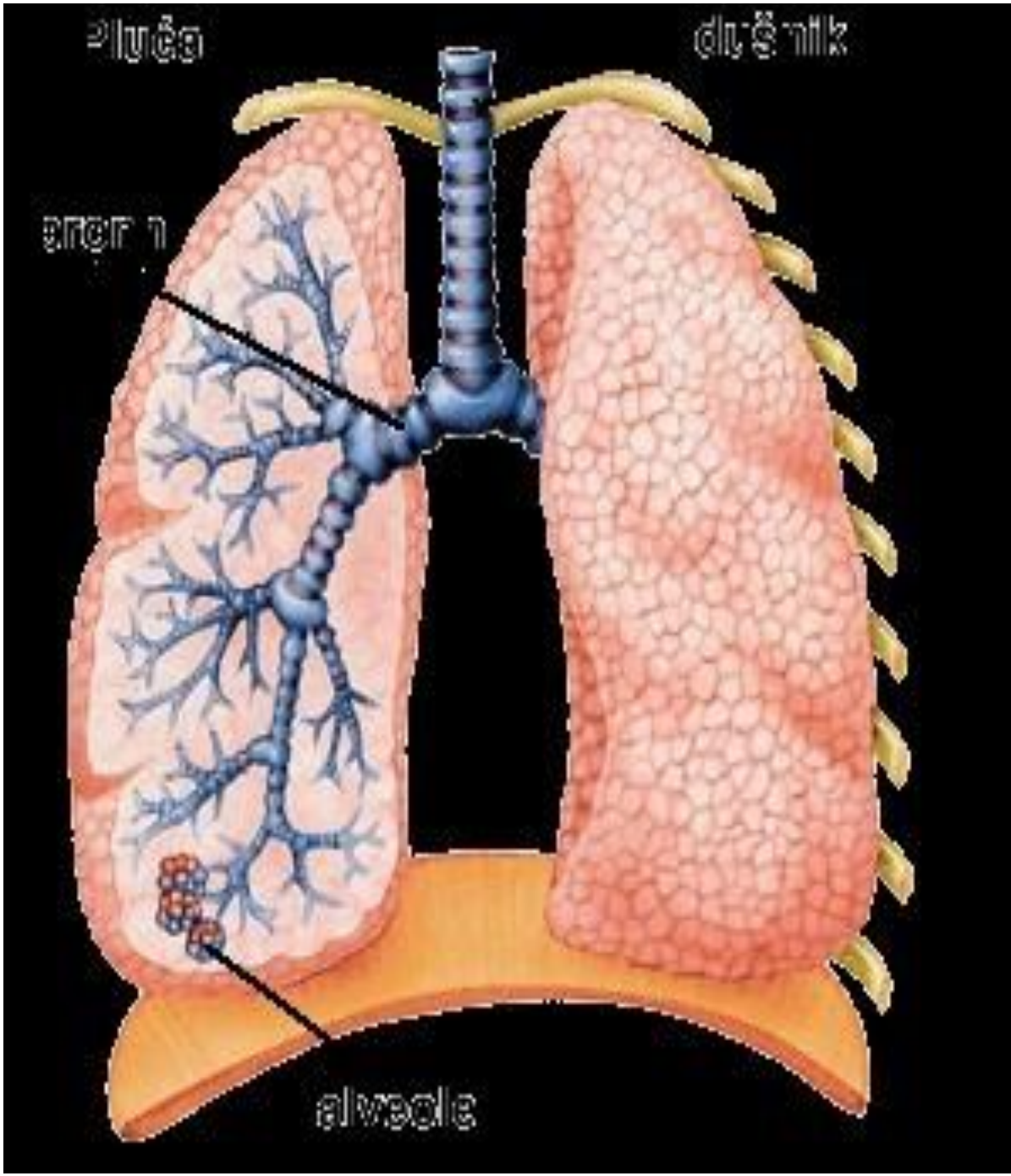

Desno plucno krilo:

3 lobus

- Gornji lobus
- Srednji lobus
- Donji lobus

Horizontal fissure

Oblique fissure

Levo krilo: 2 lobusa

- Gornji lobus
- Donji lobus

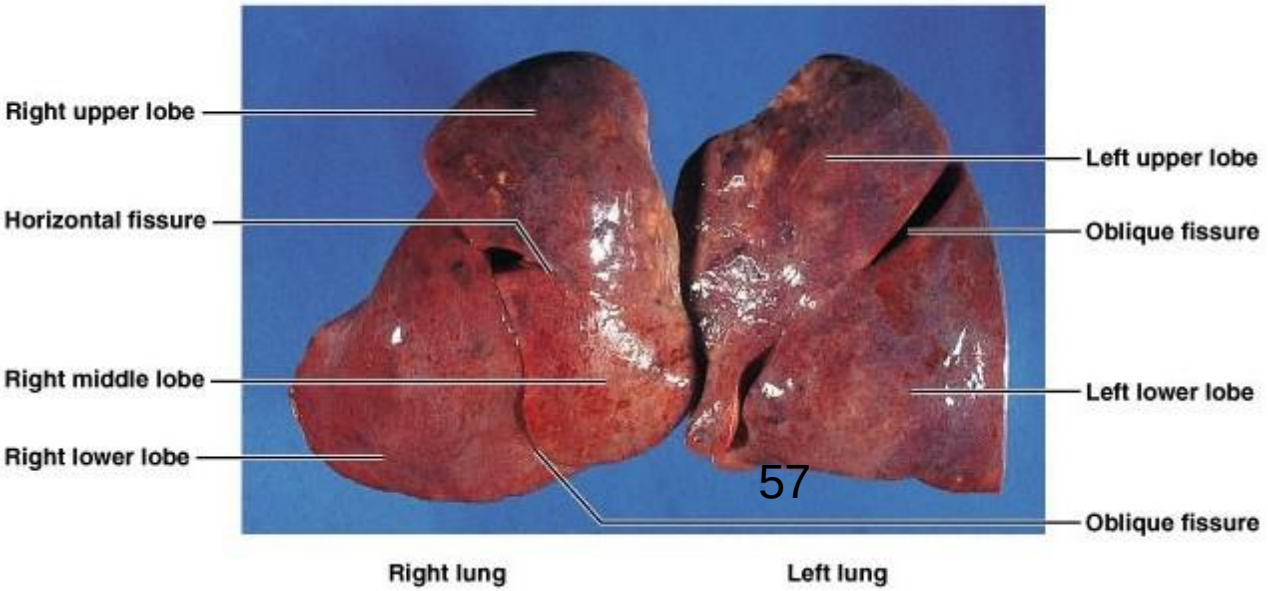

Pulmo dexte

Pulmo dexter je sa dve pukotine podeljeno na 3 lobusa (režnja), a svaki od lobusa na segmente:

- lobus superior (3 segmenta)
- lobus medius (2 segmenta)
- lobus inferior (5 segmenata)

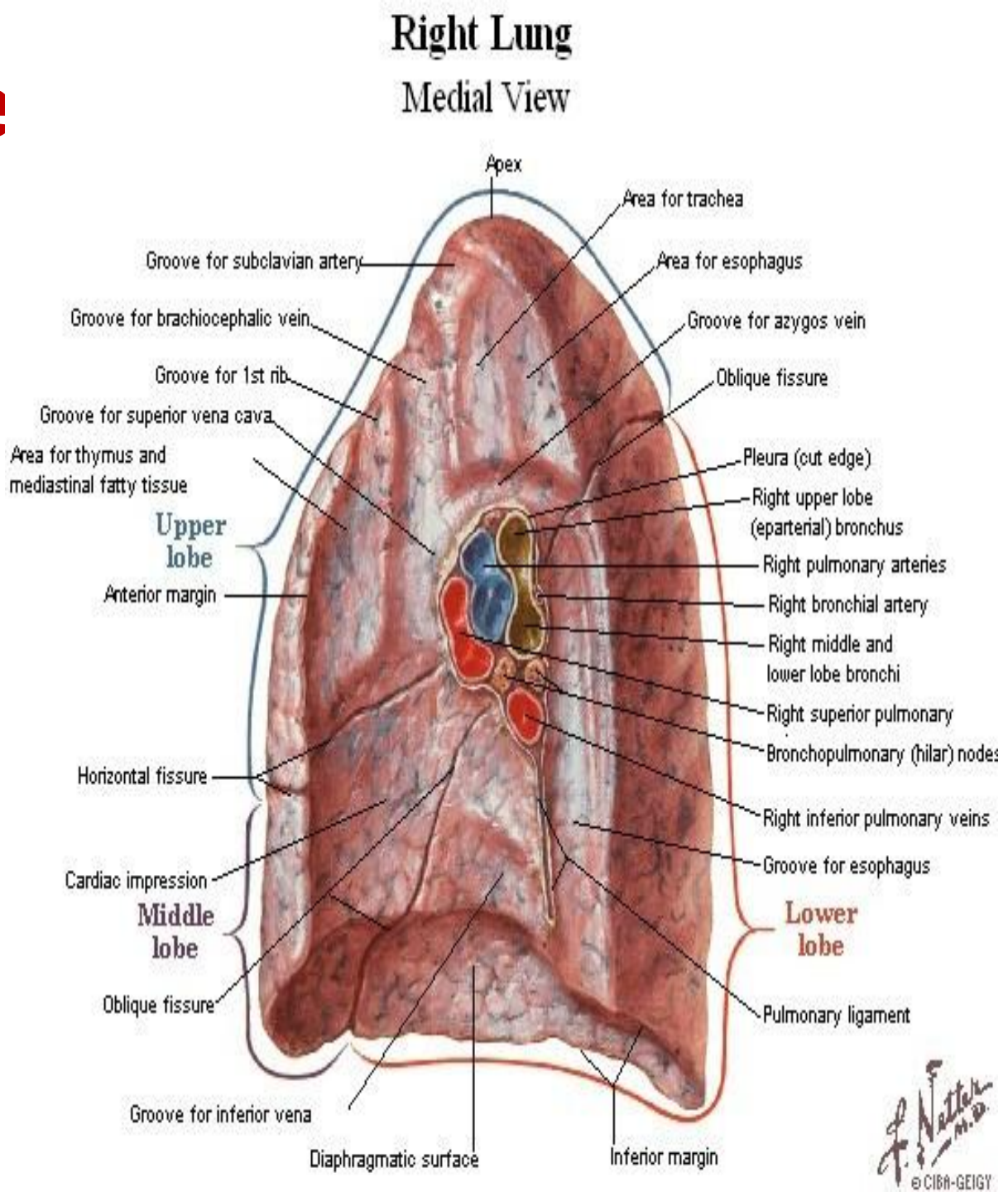

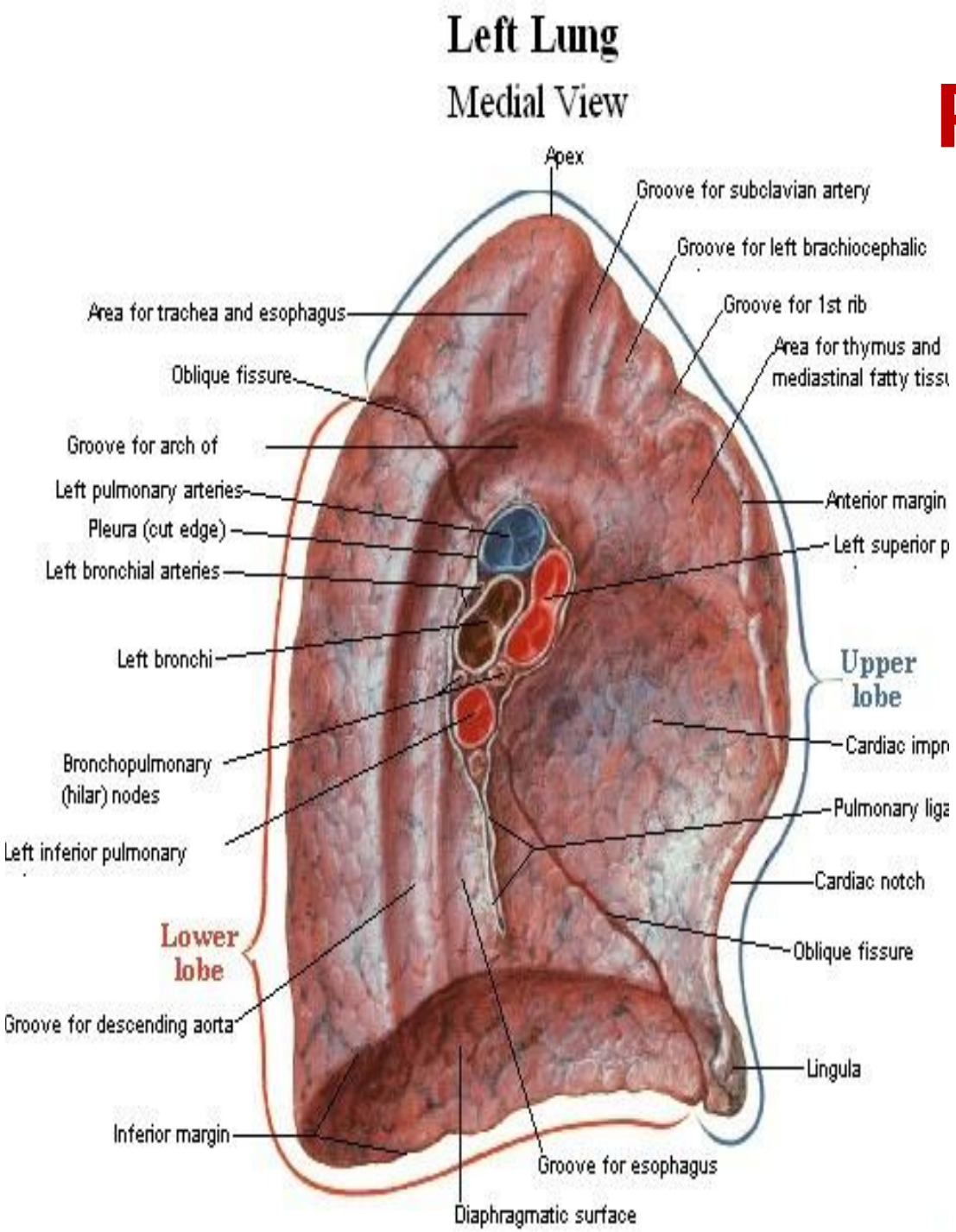

Pulmo sinister

Pulmo sinister je sa 1 pukotinom podeljen na 2 lobusa, koji su takođe podeljeni na segmente:

lobus superior (4 segmenta)

lobus iinferior (5 segmenata)

Hilus ili (hilum)

u medijastinumu

(medijalna povrsina plucnih krila)

Mesto gde krvni sudovi , bronhije ,

limfni sudovi i nervi ulaze i izlaze iz pluća

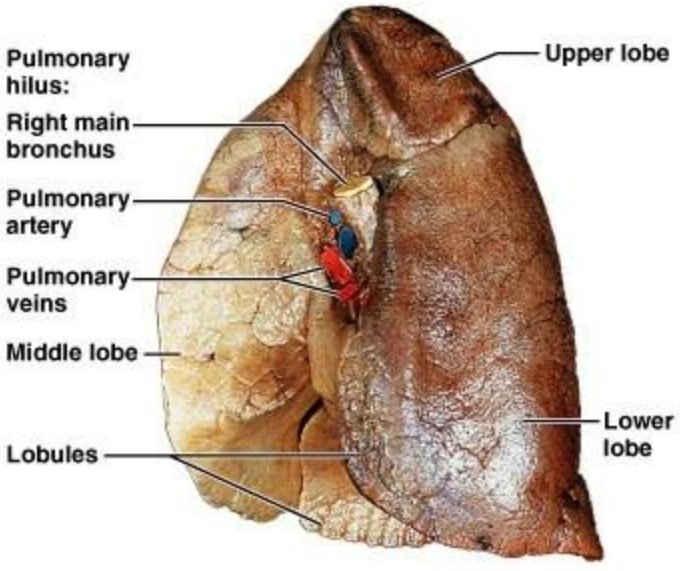

Medial view R lung

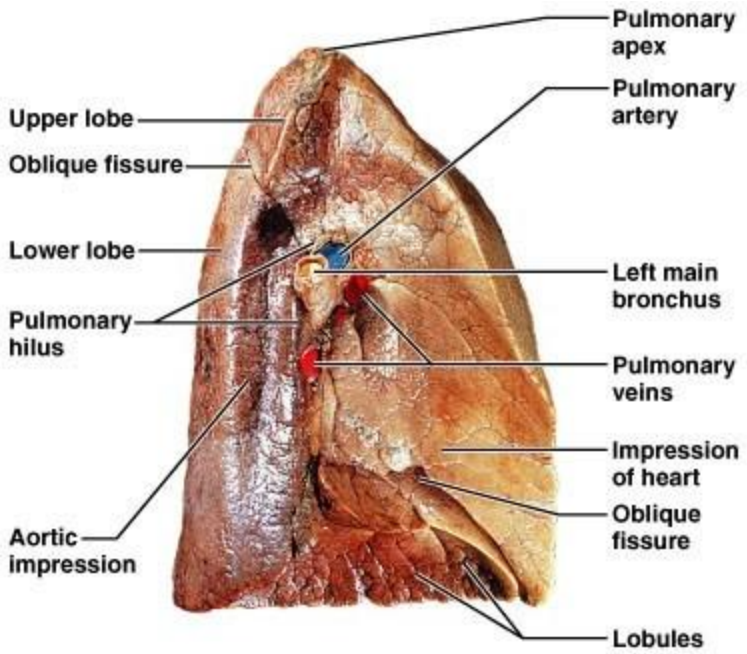

Medial view of L lung

Segment se sastoji od manjih anatomskih jedinica koje se nazivaju režnjići (lobuli pulmonis)

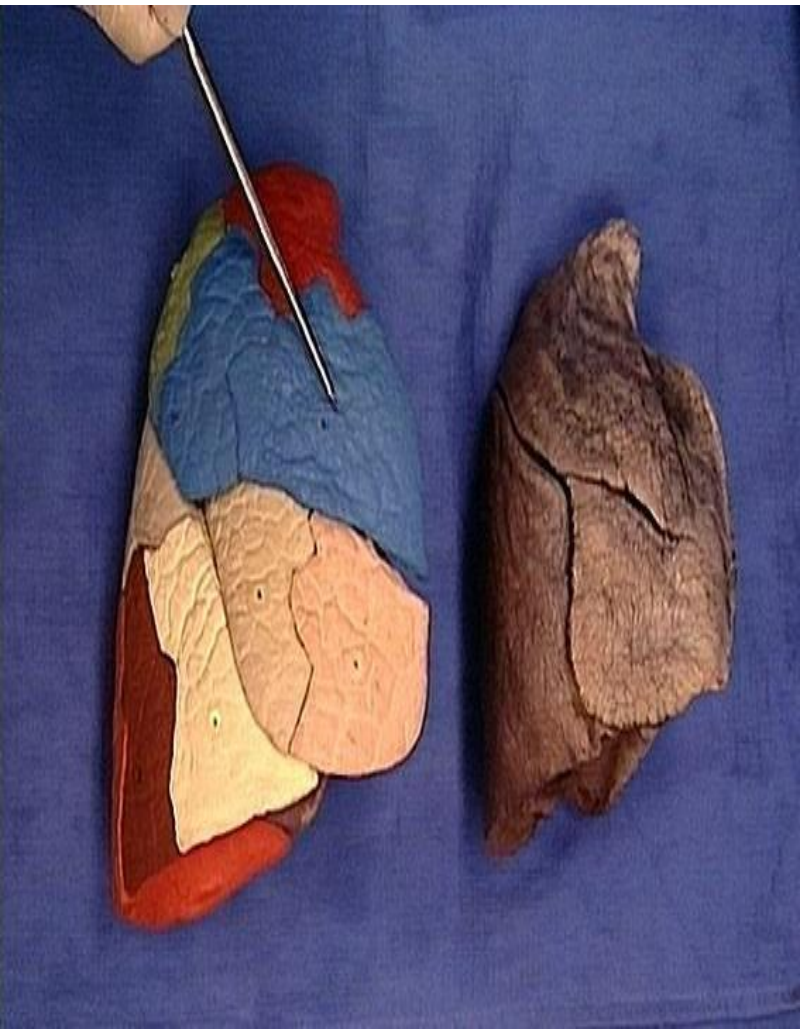

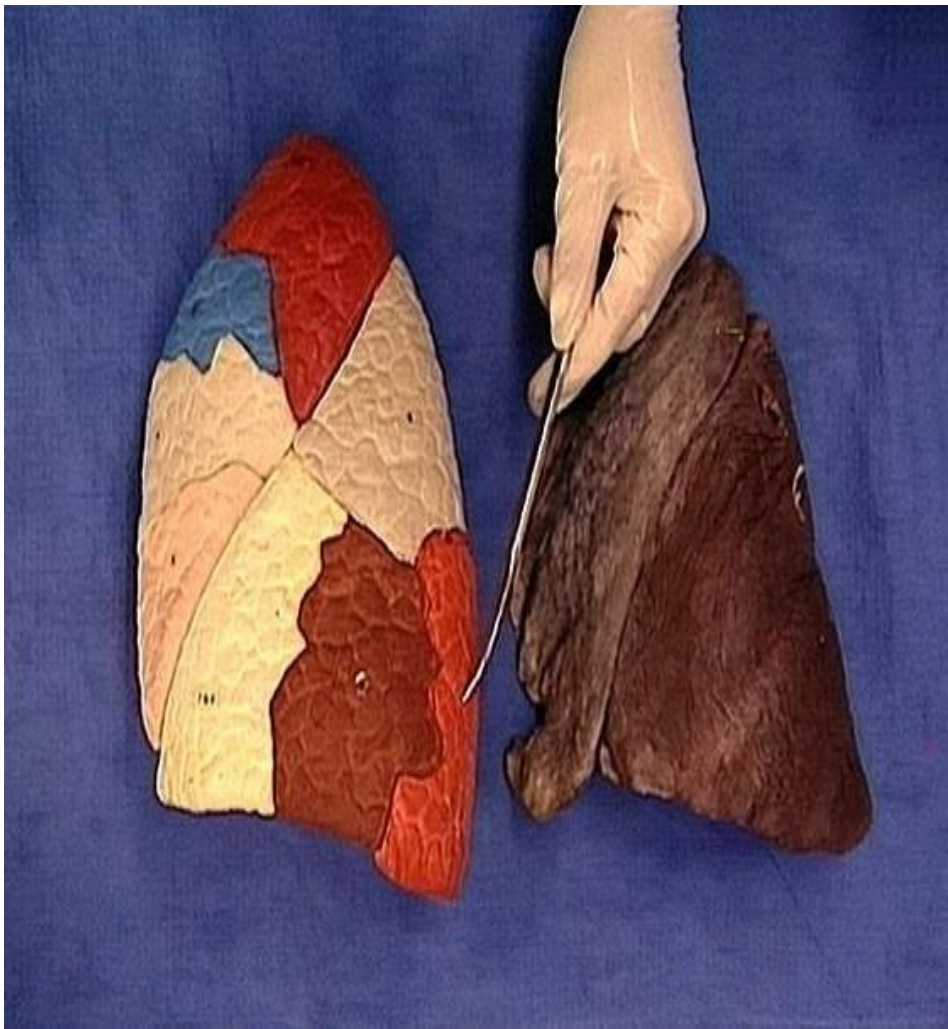

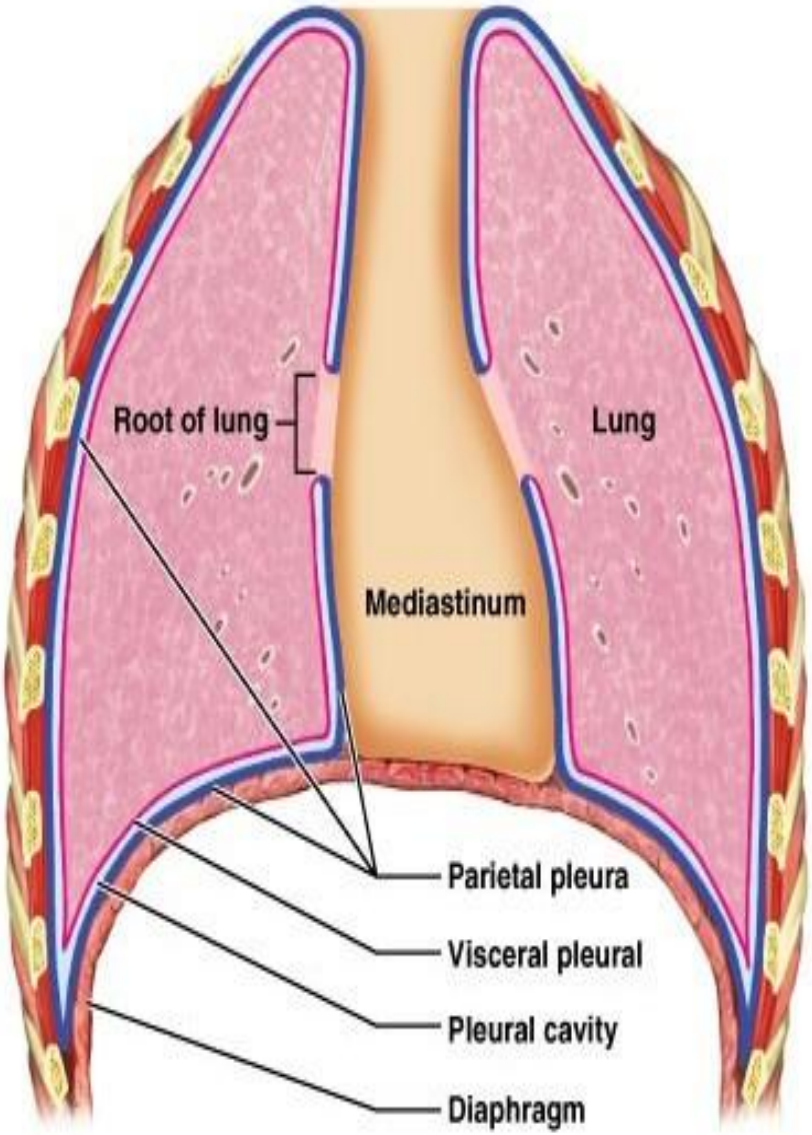

Pleura

Pleura/plucna maramica
Sastavljena:
Viscelarne pleure
Parijentalne pleure
Pleuralna šupljina
prostor ispunjen pleuralnm tecnoscu (pluće može da klizi)

Pluća u napetom stanju drzi negativni pritisak u plucima

PLUĆNA MARAMICA (PLEURA)

pleura visceralis (srasla za pluća)

pleura parietalis (posuvraćeni deo koji obavija unutrašnjost grudnog koša)

cavitas pleuralis (malo tečnosti i negativan pritisak)

u alveolama je pritisak pozitivan i zbog toga su pluća stalno priljubljena za zid grudnog koša i prate njegove pokrete

Delovi pleure:

kupola pleure,

rebarna pleura,

dijafragmalna pleura,
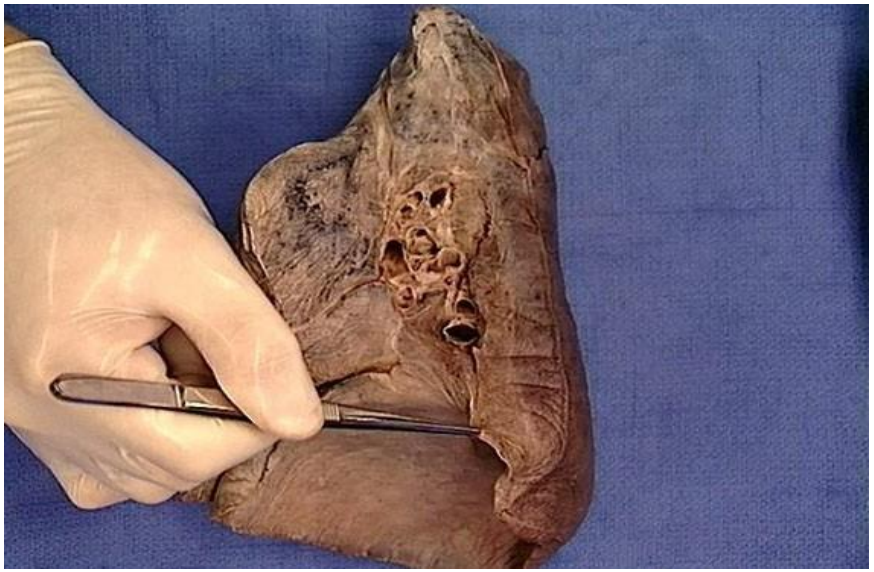
medijastinalna pleura