CT PERITONEALNIH PROSTORA

Sava Stajić
Služba za radiološku dijagnostiku
KBC „Dr Dragiša Mišović-Dedinje“, Beograd

1. UVOD – KOMPLEKSAN IZGLED ABDOMINO-PERITONEALNIH PROSTORA

Svako ko namerava da se bavi CT dijagnostikom mora da zna da abominalna duplja predstavlja kompleksan prostor za skeniranje (1 i 2). Teško ga je predstaviti na aksijalnim presecima, jer je peritonealni prostor normalno zakrivljen u ravni. Važno je znati da svi prostori peritonealne duplje potencijalno komuniciraju jedni sa drugim, prikazano na slikama 1 i 2, pa patološki procesi mogu sa da se prenesu iz jednog kompartmana u drugi. Poznavanje anatomije peritonealnih prostora bitan je preduslov da bi razumeli puteve kretanja tečnosti i širenja patoloških procesa u abdomenu i maloj karlici.

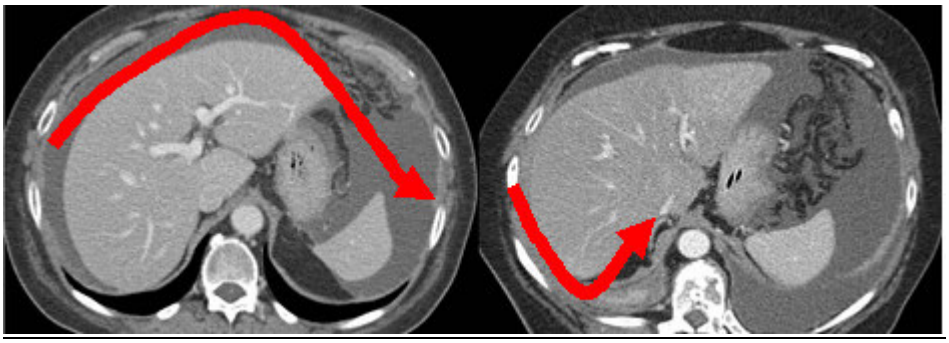

Slika 1 Levi prednji perihepatični prostor komunicira sa levim zadnjim perihepatičnim prostorom i levim subfrenični prostorom.

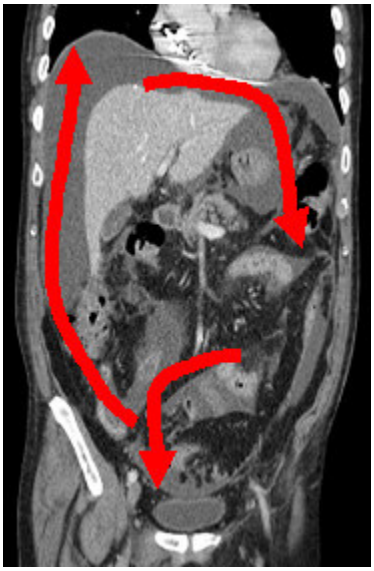

Slika 2 MPR demonstira komunikaciju supramezokoličnih i inframezokoličnih abdominoperitonealnih prostora sa prostorima male karlice.

2. INDIKACIJE ZA PREGLED PERITONEALNIH PROSTORA CT-om

U radiološkom dijagnostičkom algoritmu pre pregleda CT-om obično se radi nativna radiografija abdomena, a obavezno ultrazvučni pregled abdomena i male karlice. Posebno je značajno ultrazvučnim pregledom konstatovati prisustvo tečnosti u abdomenu, odn maloj karlici, kao i registrovati eventualno prisustvo patološki izmenjenih limfnih nodusa, solidnih, odn cističnih tumorskih promena u peritonealnoj šupljini i retroperitonealno, kako bi se odabrao odgovarajući CT protokol snimanja i pažnja usmerila ka uočenim patološkim promenama (3).

Osnovne indikacije za CT pregled peritoneuma, odn. abdomena i male karlice odredjene su kliničkim nalazom, prethodno sprovedenim dijagnostičkim pregledima, laboratorijskim nalazima i pre svega uputnom dijagnozom.

Po Jorgensenu i Prokopu postoji nekoliko osnovnih indikacija za CT pregled (4):

A. Tumori	Primarna evaluacija peritonealnih masa (Slika 3 i 4)
	N i M stažiranje tumora
	Onkološko praćenje
B. Suspektno prisustvo abscesa	Traženje fokusa (Slika 5 i 6)
C. Hematomi/hemoragije	Detekcija, lokalizacija,akutno krvarenje (Slika 7 i 8)
D. Preoperativni CT, interventni CT	Preoperativna drenaža abscesa ili
	drenažna insercija
E. Dijagnostička FNA (aspiracija iglom	Vidjenih masa ili tečnih kolekcija
	ili biopsija)
F. Drugo	Lezije nerešene ultrazvučnim pregledom (Slika 9)
	Traume (Slika 10)

Slika 3 Velika tumorska masa u maloj karlici u vidu lokoregionalno proširene bolesti (crvene strelice), sa zahvaćenim ovarijumima, tubama i uterusom, kao i peritonealnim depozitima, koji se jasno ne diferentuju.

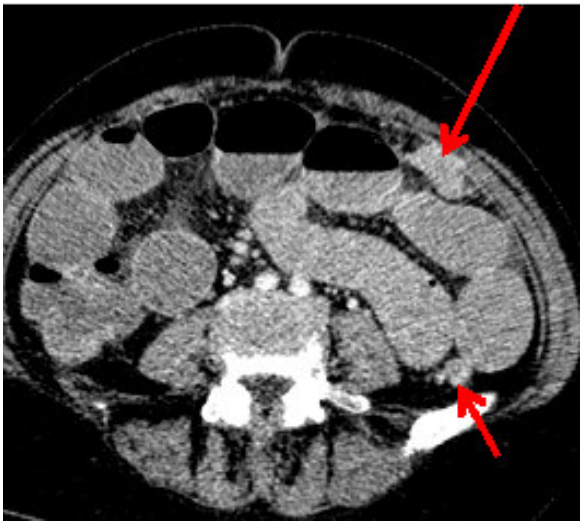

Slika 4 Distendirane crevne vijuge sa znacima subokluzije i peritonealnim depozitima porekla sigmoidnog karcinoma.

Slika 5 Abscesna kolekcija tela pankreasa, kao komplikacija pankreatitisa, heterodenznog izgleda, sa postkontrastno intenziviranom kapsulom. U repu pankreasa uočava se pseudocista.

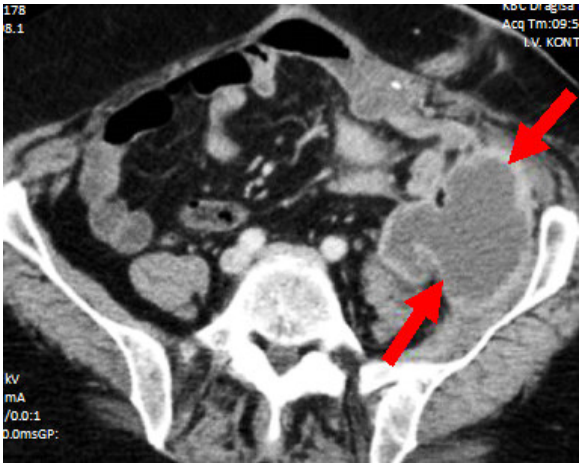

Slika 6 Abscesna kolekcija u maloj karlici, parakolično levo, kao komplikacija perforacije kolona. Postkontrastno jasno intenzivirana kapsula abscesa.

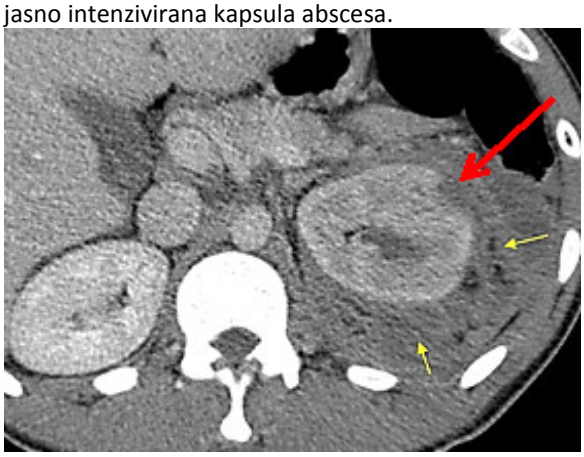
Slika 7 Hematom u loži levog bubrega (žute strelice), posle traumatske lezije parenhima bubrega (crvena strelica).

Slika 8 MPR sa prikazom hematoperitoneuma u različitim kompartmanima peritonealne duplje (crvena strelica), stanje nakon traumatske rupture slezine.

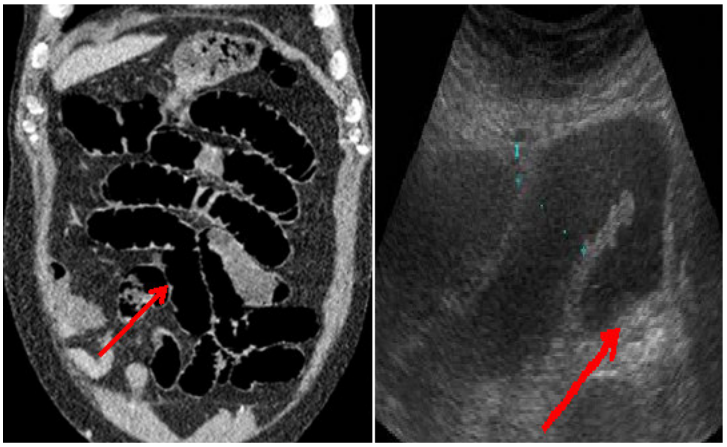

Slika 9 CT znaci subokluzije sa distendiranim crevnim vijugama tankog creva, koje se uočavaju i na ultrazvučnom pregledu.

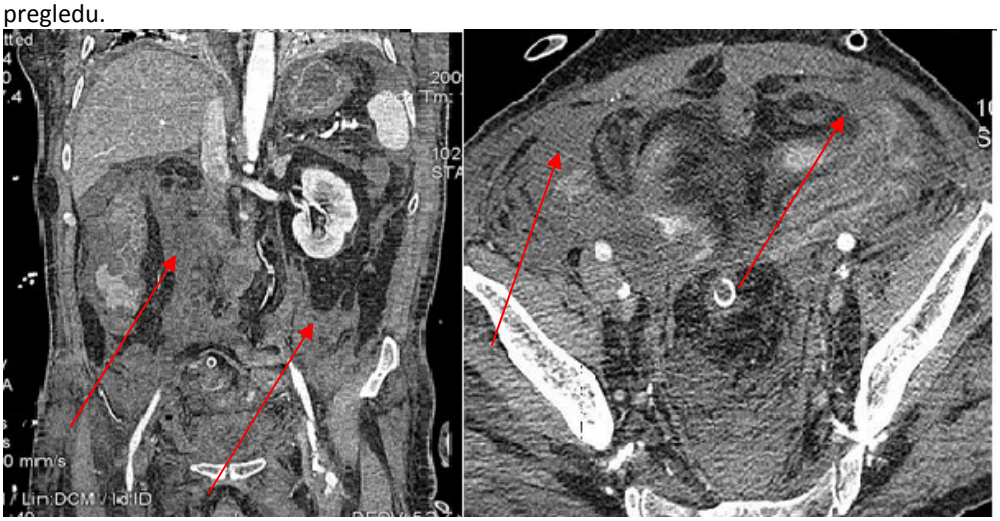

Slika 10 Hematom u peritonealnoj duplji kao posledica politraume (crvene strelice).

Šire gledano nameće se čitav niz patoloških stanja koje treba dijagnostički razrešiti ili samo pratiti (5,6,7,8 i 9) :

- prisustvo tečnosti u abdomenu i maloj karlici, na slici 11,
- sumnja na razvoj akutnog peritonitisa, na slici 12,
- sumnja na postojanje intraperitonealnog abscesa, na slici 6,
- kod abdominalnih blunt trauma, posebno parenhimatoznih organa, na slici 7,
- kod akutnih hemoragija, odn. hematoperitoneuma, odn hematoretroperitoneuma, na slici 10,
- kod intestinalnih perforacija, odn kod sumnje na perforaciju šupljeg organa (želuca, duodenuma, odn creva), na slici 13,
- kod sumnje na postojanje intestinalnih fistula,
- kod sumnje na spontanu rupturu vaskularizovanog tumora, na slici 14,
- kod pogoršanja u sklopu antikoagulantne terapije,
- kod postoperativnih upala ili komplikacija, na slici 15,
- kod komplikacija pankreatitisa, na slici 16,
- kod svih malignih procesa, posebno onih koji mogu da afektiraju peritoneum i intraperitonealne organe (peritonealna karcinomatoza), na slici 17,
- kod vidjenih suspektnih promena na ultrazvuku,
- kod suspektne tuberkuloze creva,
- kod sumnje na disekciju aneurizme abdominalne aorte, na slici 18,

- kod sumnje na trombozu mezenteričnih vaskularnih struktura, na slici 19,

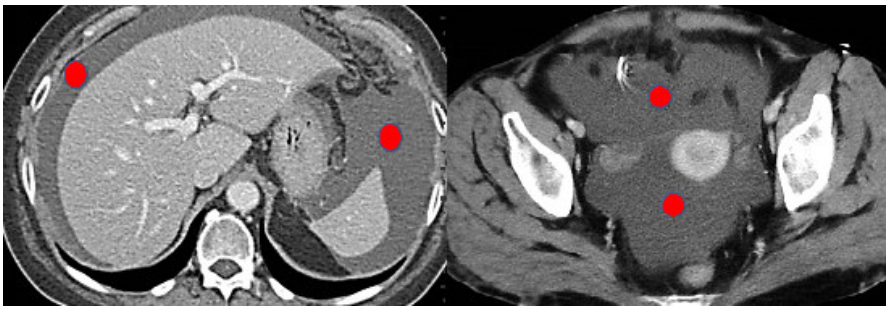

Slika 11 Prisustvo ascita u abdomenu i maloj karlici najčešći je znak patoloških promena u peritonealnoj duplji.

Slika 12 MPR prikazuje akutni peritonitis na terenu komplikovanog pankreatitisa.

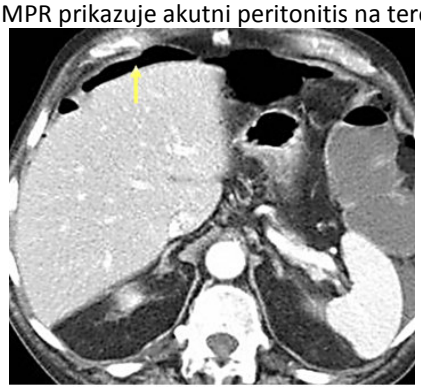

Slika 13 Prikaz pneumoperitoneuma sa gasnom kolekcijom (žuta strelica) uz prednji trbušni zid nakon perforacije kolona.

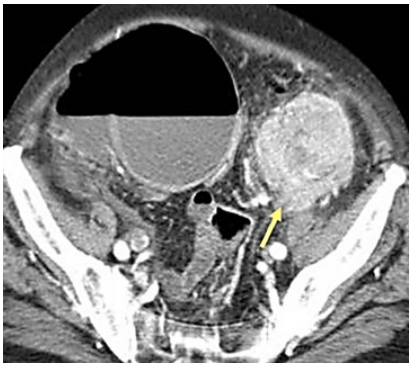

Slika 14 Znaci rupture dobro vaskularizovanog tumora descedentnog kolona (žuta strelica).

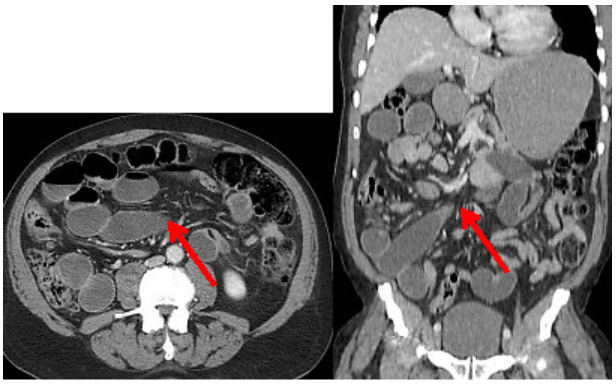

Slika 15 Prikaz proširenih vijuga tankog creva, sa znacima subokluzije, kao sekvele postoperativno nastalih adhezija (crvena strelica).

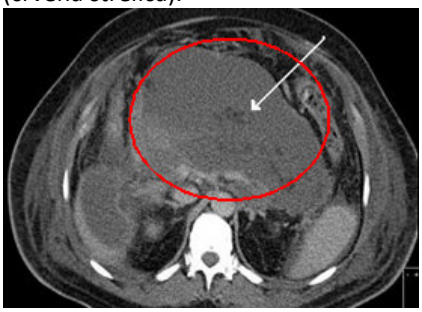

Slika 16 Aksijalni CT sken sa prikazom hemoragičnog pankreatitisa.

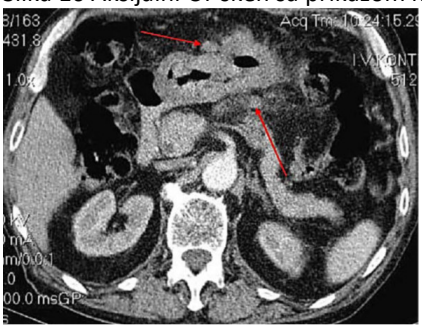

Slika 17 Aksijalni CT sken abdomena sa prikazom karcinoma želuca, uvećanim limfnim nodusima i omentalnim depozitima, što otežava diferencijalnu dijagnostiku.

Slika 18 Hematom retroperitonealno i intraperitonealno kod disekcije aneurizme abdominalne aorte(crne strelice).

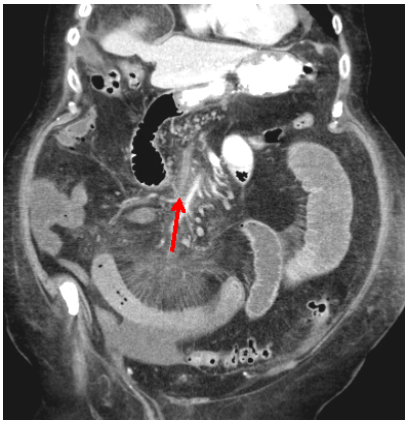

Slika 19 Troboza VMS sa znacima hemoragične nekroze creva (postkontrastno difuzno zadebljanje zida vijuga tankog creva koje su okružene edematozno izmenjenim mezenterijumom, a u maloj karlici hemoragičan eksudat).

3. CT TEHNIKE (PREGLED PERITONEALNOG PROSTORA)

Za uspešnu vizuelizaciji peritoneuma i prikaz retroperitonealnih struktura danas neophodno skeniranje na multislajsnim (multidetektorskim) skenerima. Oni omogućavaju kraći pregled, visoki nivo prostorne i denzitometrijske rezolucije i široku sivu skalu na dobijenim slikama i najvažnije – dinamsko ispitivanje, što omogućava bolju karakterizaciju lezije (7).

Parametri moraju biti odabrani prema dijagnostičkoj nameni:

1. U odsustvu specifičnih pitanja odabira se standardni protokol snimanja abdomena. Prekontrastnu seriju koristimo za preliminarne informacije, a u nastavku biće učinjena serija nakon iv aplikacije kontrasta sa užom kolimacijom i tanjim presecima (5).Kontrastni agens pojačava vizuelizaciju vaskularnih struktura , parenhimatoznih organa, crevnog zida i neznatno peritoneuma. Time se potencira mogućnost diferencijacije na osnovu denziteta tih prikazanih struktura, u odnosu na lucentnu subperitonealnu i retroperitonealnu mast, tečnosti i nevaskularizovane, odn slabo vaskularizovane strukture, što omogućava identifikaciju struktura i karakterizaciju patoloških procesa (8).
2. Dinamska studija znači praćenje kroz artrijsku i vensku fazu, a to je izuzetno značajno za analizu patološkog procesa, tj. karakterizaciju lezija.
Jedan od predloženih protokola ovom tehnikom od strane Rossi-ja (2000.g.)(5) danas predstavlja standard u multidetektorskom skeniranju abdomena i male karlice, a sastoji se od prekontrastne serije i bifazičnog postkontrastnog skeniranja u artrijskoj i venskoj fazi.
3. U studijama čiji je cilj dobijanje optimalnog prikaza intestinalnog zida (debljinu i strukturu zida), kao i da bismo identifikovali i procenili proširenost patoloških promena na peritoneumu, potrebno je po nekad učiniti i odloženu intersticijalnu fazu (nakon 1 do 3 minuta od početna snimanja) gde se dobija jasno intenziviran intestinalni zid. Radi bolje delineacije struktura zida korisno je želudac ili kolon ispuniti vodom ili niskodenznim kontrastnim agensom.
4. U otkrivanju malih metastaza na peritoneumu (5), kod pacijenata kod kojih nije otkriveno prisustvo ascita, odn. kod dijaliziranih pacijenata, koristi se modifikovana metoda Ross-a i saradnika (2001) sa intraperitonealnom administracijom vodenog rastvora kontrastnog sredstva ili fiziološkog rastvora (peritoneografija).
5. Protokol multislajsnog skeniranja Silvermana iz 2002.g. (10), za pretragu abdomena i male karlice koristi se u slučajevima odredjivanja tumorskog statusa, odnosno proširenosti patološkog procesa, kao i kod abscesnih kolekcija u abdominalnoj šupljini. Ovaj pregled se odvija samo nakon aplikacije kontrasta u tzv ranoj venskoj fazi.
6. Korisna je šema predloženih tehnika autora Jorgensena i Prokopa iz 2003, u različitim patološkim stanjima (4) :

- kod akutnog krvarenja predlažu prekontrastnu seriju, kao i postkontrastnu arterijsku fazu,
- kod trauma prekontrastnu seriju, u pojedinim slučajevima arterijsku fazu, ali obavezno portalnu (vensku) fazu, a po potrebi CT urografiju, odn multiplanarnu rekonstrukciju (MPR),
- kod abscesa portalnu fazu, i po potrebi intersticijsku fazu, odn MPR,
- kod peritonitisa obavezno portalnu fazu i po potrebi intersticijsku fazu,
- kod sarkoma arterijsku i portalnu fazu sa obavezno MPR-a,

- kod mezotelioma portalnu i po potrebi intersticijsku fazu, odn MPR,

Danas visoko rezolutivne CT tehnike omogućavaju :

- prepoznavanje najmanjih struktura, uz postkontrastno pojačanje denziteta pojedinih slojeva zida intestinalnog trakta;
- procenu tumorskog širenja;
- vizuelizaciju ekstraorganske patologije u pacijenata sa vrlo malo intraabdominalnog masnog tkiva.

Poseban značaj imaju multiplanarne rekonstrukcije (koronalna i sagitalna) koje topografski prikazuju nakupljanje tečnosti u peritonealnoj duplji, a omogućavaju i bolji prikaz prvenstveno vaskularnih struktura, ekstrahepatičnih žučnih puteva, uretera i ligamenata, kao i odnose izmedju organa, ligamenata i peritonealne šupljine. Da bi se dobile optimalne rekonstrukcije u postprocesingu potrebni su preseci od 5mm i tanji.

4. CT NALAZ KOD PATOLOŠKIH PROCESA U PERITONEALNOJ DUPLJI

CT znaci koji ukazuju na prisustvo patoloških procesa u peritonealnoj duplji su (11):

1. **Prisustvo slobodne tečnosti – ascita.**
2. **Prisustvo „zamagljenog“ („misty“) mezenterijuma.**
3. **Prisustvo tumora.**
4. **Prisustvo upalnih kolekcija.**
5. **Drugi CT znaci prisustva patoloških promena.**

U istraživanju na velikoj seriji vidjenih patoloških promena na peritoneumu od strane autora Garcia-Asensio S. i saradnika iz Španije (2005.)(12), radjenom na 446 pacijenata, infekcije i zapaljenske promene nadjene su u skoro 36% pacijenata, uvećani limfni nodusi u 27%, neoplastični procesi i prisustvo slobodne tečnosti u oko 25%, pneumoperitoneum u oko 8%, vaskularne bolesti i traumatske lezije u blizu 3% pacijenata, a manje od 4% na sve ostale promene.

1. **Slobodna tečnost, odn. ascit** najčešći je znak patoloških promena u peritonealnoj duplji, na slici 11 (11,13 i 14). Imajuči u vidu da tečnost normalno cirkuliše ovim prostorima (Slika 20), svaki patološki proces, kao i svaka prepreka na putevima kretanja tečnosti mogu dovesti do njenog pojačanog nakupljanja (Slika 21). Zbog toga se peritonealni prostori moraju pažljivo analizirati i otkriti razlozi nakupljanja ascita. Izmerene atenuacije ascita najčešći su niske (do 0 do 20HU), ali prisustvo celularnog, kao i hemoragičnog sadržaja povećava izmerene atenuacije (preko 20 HU).

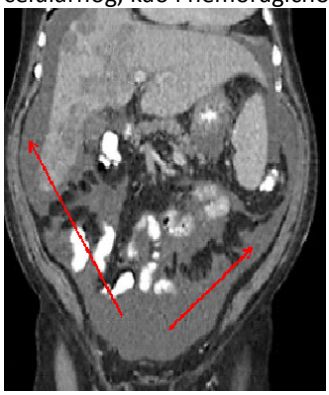

Slika 20 Slobodna tečnost –ascit struji infrakolično put kaudalno preko sigmoidnog mezokolona ka Douglasovom prostoru. Odatle tečnost može da se širi lateralno preko nivoa ascedentnog i descedentnog kolona do nivoa dijafragme kroz parakolične prostore, najčešće sa desne strane. Uočavaju se i sekundarni depoziti u jetri.

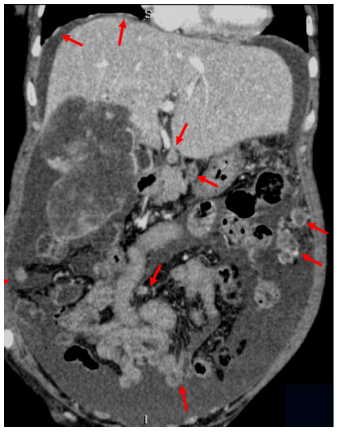

Slika 21 Prepreka u strujanju tečnosti dovodi da nakupljanja ascita i ascitom raznesenih malignih ćelija sa nastankom peritonealnih implanta u različitim kompartmanima peritonealne duplje. Češće oko jetre, nego oko slezine i češće na nivou levog parakoličnog prostora nego desno, zbog prepreka u daljem strujanju ascita.

Prisustvo slobodne tečnosti može se javiti kod različitih oboljenja :

- stanja koja dovode do insuficijencije jetre, na slici 22 (14),
- u sklopu upalnih i opstruktivnih bolesti i stanja na gastrointestinalnom traktu (na primer kod pankreatitisa, apendicitisa, divertikulitisa, subokluzija i okluzija digestivne cevi, kao posledica unutrašnjih i spoljašnjih hernijacija), na slici 23 i 24 (9),
- kod vaskularnih poremećaja – tromboza i embolija, na slici 19 (6),
- kod popuštanja srca (6),
- kod anemija i metaboličnih poremećaja, na slici 25, i
- u sklopu različitih malignih oboljenja (kao posledica širenja depozita po peritoneumu porekla malignih bolesti jetre, pankreasa, kolona, kod primarnih tumora peritoneuma, odnosno u sklopu limfoproliferativnih bolesti), na slici 26 i 27 (13,15,16,17,18 i 19) .

Slika 22 Prisustvo ascita perihepatično i perisplenično uz lobuliranu konturu i grub izgled jetre u cirozi.

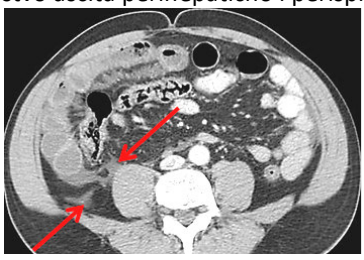

Slika 23 Manja kolekcija ascita kod apendicitisa (crvene strelice).

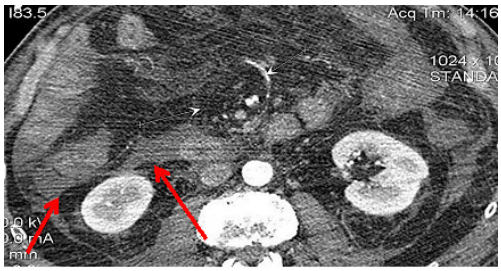

Slika 24 Aksijalni sken u pacijenta sa subokluzijom tankog creva, praćen ascitom (crvene strelice). Uočava se povećanje denziteta mezenteričnog masnog tkiva ("misty" mezenterijum), sa tipičnim masnim prstenovima oko limfnih nodusa i krvnih sudova (bele strelice).

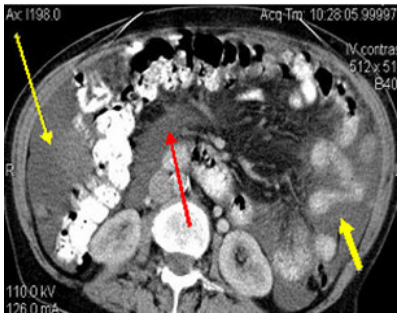

Slika 25 Prisustvo značajne kolekcije slobodne tečnosti u anemijskom sindromu.

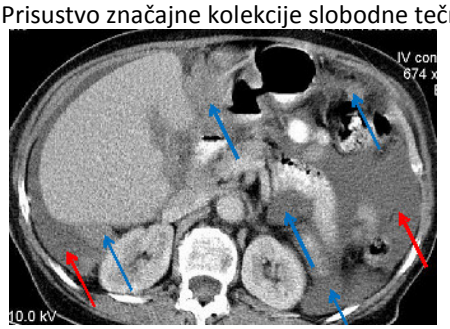

Slika 26 Ascit (crvene strelice) sa depozitima (plave strelice) porekla karcinoma želuca.

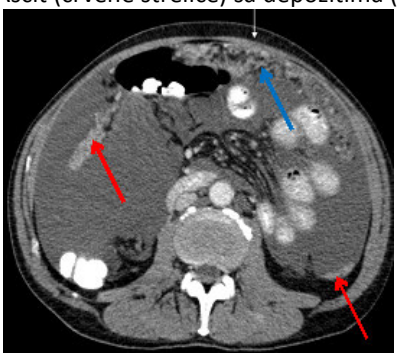

Slika 27 Ascit sa depozitima (crvene strelice) i "omentalnim kolačem" (plava strelica) kod karcinoma ovarijuma.

Najčešće se postavlja pitanje, u dijagnostici ascita, u kojim kompartmanima se ascit nakuplja.

a) Stvaranje i početno nakupljanje intraperitonealne tečnosti najčešće je vezano za inframezokolični prostor i oko korena mezenterijuma, prikazano na slici 28 (20 i 21).

b) Mnogo je bitnije nakupljanje slobodne tečnosti zbog zastoja u njenom kretanju (transcelomska putanja ascita), prikazano na slici 29 (22):

- Tečnost se širi sa inframezokoličnih prostora (desnog i levog infrakoličnog prostora), put peritonealnih prostora male karlice, a potom ascedentno duž desnog parakoličnog recesusa, suprakolično, desno subfrenično i subhepatično, kao i levo subfrenično, do nivoa frenokoličnog ligamenta, koji predstavlja barijeru za dalji prodor ascita, prikazano na slici 28.
- Ascit se može širiti i iz inframezokoličnih prostora, put male karlice, a potom duž levog parakoličnog recesusa, do nivoa frenokoličnog ligmenta, prikazano na slici 29.
- Omentum je Idealno mesto za nakupljanje tečnosti, prikazano na slici 30 (23), pri čemu njegove konture najčešće nisu mnogo izmenjene, ali se nakupljanje tečnosti u zatvorenom prostoru, kao kod pankreatitisa, odnosno peritonealne karcinomatoze, jasno uočava, po pseudocističnom izgledu i napetim konturama.

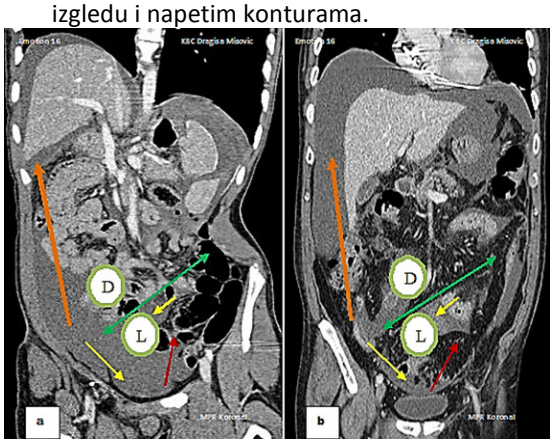

Slika 28 Inframezokolično peritonealna šupljina podeljena je na mali, desni (D), i veliki, levi (L) infrakolični prostor korenom mezenterijuma tankog creva (zelena strelica). Levi infrakolični prostor komunicira direktno sa karlicom (žute strelice) izuzev na mestu sigmoidnog kolona (crvena strelica). Istovremeno koronalna MPR demonstira komunikaciju supramezokoličnih i inframezokoličnih abdominoperitonealnih prostora sa prostorima male karlice (narandžasta strelica), što je čest slučaj sa nakupljanjem ascita u ležećih pacijenata.

Slika 29 Transcelomska putanja ascita (koronalni MPR prikaz).

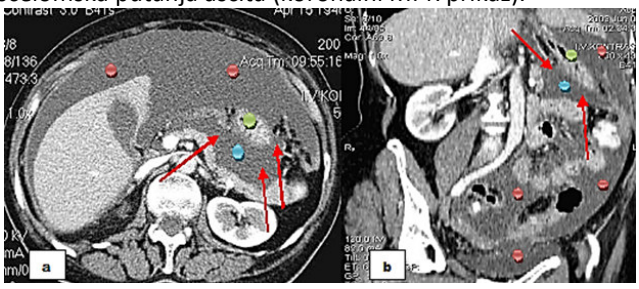

Slika 30 Aksijalni sken i koronalna MPR sa prikazom ascita na nivou omentalne burse (na slici A i B crvena oznaka za peritonealne prostore, plava za omentalnu bursu, zelena za želudac). Na slici A i B omentalna bursa je označena crvenim strelicama i komunicira sa abdominalnom peritonealnom šupljinom.

Crevne vijuge i mezenterijum (Slika 31 i 32) nekad se jasnije prikazuju ukoliko «plivaju u ascitu» (23), a nekad su potisnute u stranu u slučaju nakupljanja veće količine peritonealne tečnosti (24).

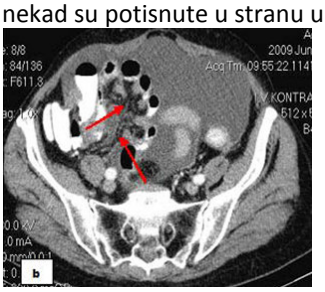

Slika 31 Crevne vijuge i mezenterijalni nabori nekad se jasnije prikazuju ukoliko «plivaju u ascitu» (crvene strelice).

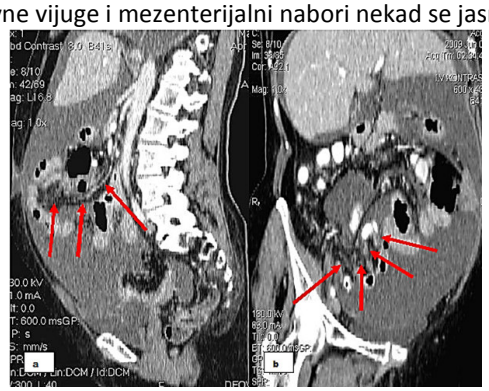

Slika 32 Sagitalna i koronalna MPR uz prikaz mezenterijuma sa velikom kolekcijom ascita intraperitonealno.

2. Prisustvo **„zamagljenog“ ili „misty“ mezenterijuma** najčešće je indirektan znak prisustva patoloških procesa u peritonealnoj duplji (25). Normalno subperitonelana mast je radiolucentna, niskih izmerenih atenuacija, oko -100HU. Imajući u vidu slabu prokrvljenost mezenterijuma (za razliku od omentuma), svako povećanje atenuacije ovih struktura (od -60 do 0 HU) dijagnostički je značajno (Slika 33 i 34).

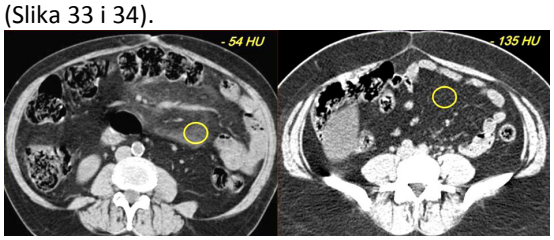

Slika 33 Aksijalni CT sken prikazuje povecanje atenuacije masnog tkiva (“misty” mezenterijum), koje se može pratiti u razlicitih patoloških stanja (levo). Prikazane su i normalne atenuacije masnog tkiva (desno).

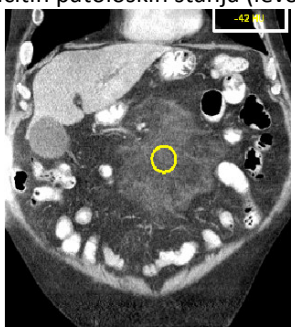

Slika 34 Koronalna MPR prikazuje povecanje atenuacije masnog tkiva(“misty” mezenterijum) u razlicitih patoloških stanja.

Uzroci „misty“ mezenterijuma mogu biti :

- edem struktura mezenterijuma, prisustvo upalnih ćelija, krvi, limfe, fibroza, tumorske promene, prisustvo infekcije, odnosno inflamacije sa reakcijom okolnog masnog tkiva (kao što su pankreatitis, apendicitis, divertikulitis, ulcerozni i ishemijski kolitis i Kronova bolest), prikazano na slici 35, 36 i 37 (25,26 i 27). Najčešće se prikazuje u vidu upale masnog tkiva, kao sklerozirajući mezenteritis ili mezenterični panikulitis, sa pseudokapsulom u vidu masnog prstena i mezenteričnim nodusima i krvnim sudovima, prikazano na slici 38 (28).
- "Misty" mezenterijum može se uočiti i kod vaskularnih poremećaja (kao što su tromboza vene mezenterike superior i posledična ishemija), na slici 39 (28),
- kod hemoragija (hemoragična ishemija tankog creva), na slici 40 (28),
- kod primarnih tumora tankog creva (karcinoid), na slici 41 (29), ali i
- kod adhezija, kao sekvela nakon hirurških intervencija i zračne terapije, na slici 42 (28).

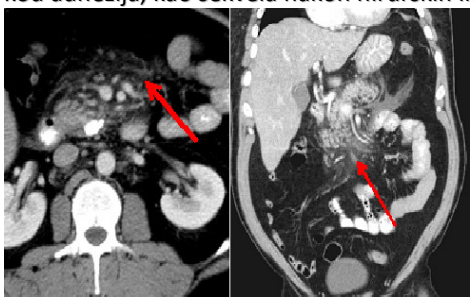

Slika 35 Aksijalni sken i MPR sa prikazom "misty" mezenterijuma kod akutnog pankreatitisa.

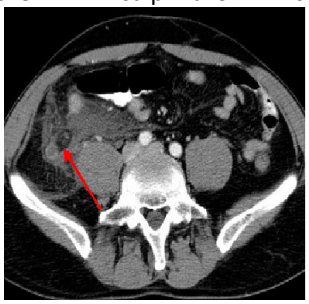

Slika 36 Aksijalni CT sken sa prikazom "misty" mezenterijuma kod apendicitisa.

Slika 37 Aksijalni CT sken sa prikazom "misty" mezenterijum kod divertikulitisa.

Slika 38 Prikaz mezenteričnog panikulitisa sa pseudokapsulom u vidu masnog prstena i mezenteričnim nodusima i krvnim sudovima.

Slika 39 Prikaz „misty“ mezenterijuma kod vaskularnih poremećaja (tromboza VMS sa ishemijom i nekrozom tankog creva).

Slika 40 Prikaz „misty“ mezenterijuma kod hemoragija (hemoragična ishemija tankog creva, označeno crvenom strelicom), praćen ascitom u maloj karlici.

Slika 41 MPR uz prikaz karcinoida tankog creva (plava strelica) i okolni “misty” mezenterijum (crvena strelica).

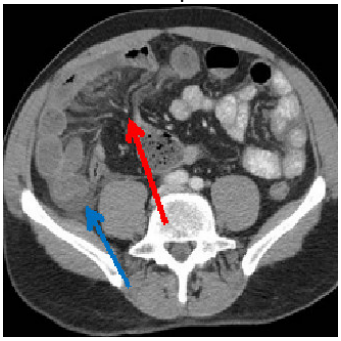

Slika 42 Aksijalni sken u pacijenta sa subokluzijom tankog creva zbog adhezija (crvena strelica) i manjom kolekcijom ascita intraperitonealno (plava strelica).

3. **Tumori u peritonealnoj duplji** mogu se javiti:
   - u sklopu **peritonealne kacinomatoze** (19 i 23) i
   - kod **primarnih tumora peritoneuma** (15 i 29).

   Peritonealnu karcinomatozu karakteriše sličnost u morfološkoj prezentaciji, bez obzira na primarni tumor, zbog čega predstavlja dijagnostički izazov, dok primarne tumore karakteriše ekstremna različitost, što sužava diferencijalnu dijagnozu (17). Do uvodjenja multidetektorskih skenera, oko 90% peritonealnih depozita otkrivalo se tek tokom hirurških intervencija. I dalje stoji da se u oko 10 do 30% slučajeva nalaz peritonealnih depozita previdi, dok se u skoro 70% slučajeva podceni (16).

   Peritonealna karcinomatoza može se javiti u vidu
   - **omentalnog širenja** (“omental cake”, odn. "omentalnog kolača”), prikazano na slici 43,44 i 45 (24) i
   - **peritonealnih implanta**, odnosno depozita, prikazano na slici 46 i 47 (30).

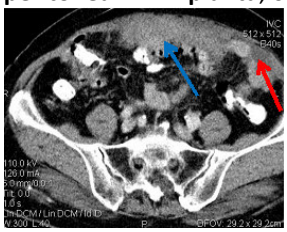
Slika 43 „Omental cake“ (plava strelica), praćen ascitom (crvena strelica) porekla karcinoma želuca.

Slika 44 „Omental cake“ bez ascita porekla karcinoma ovarijuma.

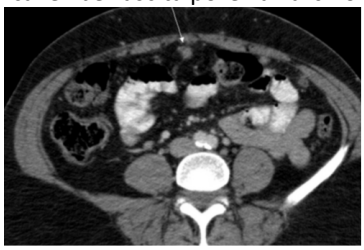
Slika 45 Omentalni depozit porekla karcinoma želuca.

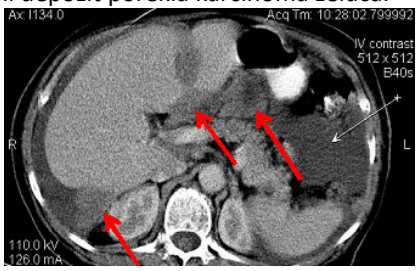

Slika 46 Multiple mase na nivou peritoneuma (crvene strelice) porekla karcinoma kolona, praćene ascitom (bela strelica).

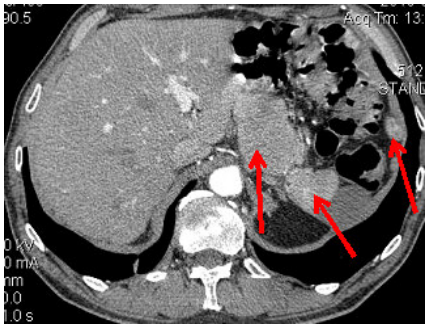
Slika 47 Multiple mase u peritonealnom prostoru (crvene strelice) porekla karcinoma kolona bez ascita.

Na peritoneum se najčešće šire karcinom želuca, ovarijuma i kolona, ali mogu biti i porekla tumora pankreasa, endometrijuma, dojke, melanoma, sarkoma i limfoma (23). Po podacima nekih autora oko 70% pacijenata sa karcinomom ovarijuma, 17% pacijenata sa karcinomom želuca i 10% pacijenata sa kolorektalnim karcinomom ima peritonealnu diseminaciju u vreme otkrivanja primarne lokalizacije maligne bolesti (18).

Peritonealno širenje malignih bolesti (peritonealna karcinomatoza) odvija se kroz četiri glavna pravca (16 i 30):

- **direktno širenje**, prvenstveno duž pripoja mezenterijuma i ligamenata (Slika 48 i 49),
- **intraperitonealno sa ascitom** raznesenim tumorskim ćelijama kroz peritonealnu duplju (Slika 26, 27 i 50),
- **limfatičkom diseminacijom** kroz limfatične sudove smeštene u mezenterijama i ligamentima (Slika 51), i
- **hematogeno metastaziranje**, koje je često udruženo sa zadebljanjem zida creva (Slika 52).

U praksi najčešćese radi o kombinovanju transmuralne invazije i sekundarnog širenja.

Slika 48 Neoplazma ascedentnog kolona sa direktnom invazijom okolnog masnog tkiva i prisustvom nodularnih depozita (bele strelice).

Slika 49. Neoplazma sigmoidnog kolona sa direktnom invazijom okolnog masnog tkiva i nodularnim depozitima (crvene strelice).

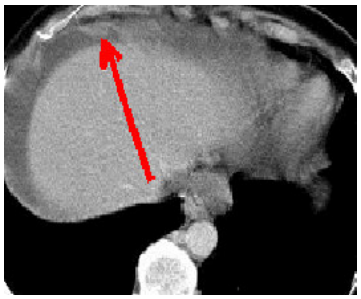

Slika 50 Subfrenični parijetalni nodularni depozit (crvena strelica) praćen ascitom.

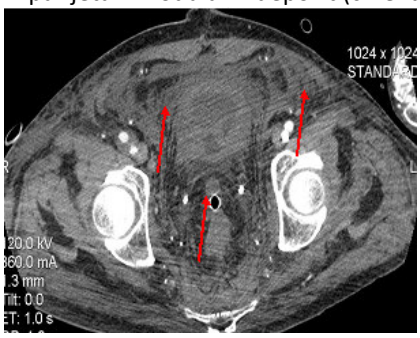

Slika 51 Peritonealna karcinomatoza (crvene strelice) nastala diseminacijom kroz limfatične sudove mezenterijuma i ligamenata.

Slika 52. Metastatski karcinom ovarijuma sa multiplim hematogenim subkutanim i intraperitonealnim depozitima (crvene strelice), praćen ascitom (bele strelice).

Najčešći putevi širenja kroz peritonealnu duplju:

- Prate **ascedentno strujanje fluida**, sa infrakoličnih prostora, preko desnog parakoličnog prostora, sa najčešćom implantacijom na nivou perihepatične regije, kao i u levom gornjem parakoličnom prostoru gde postoji anatomska barijera koja omogućava zadržavanje malignih ćelija i razvijanje implanta, prikazano na slici 53 i 54 (13).
- **Desedentni put diseminacije** kreće slivanjem fluida duž korena mezenterijuma sa širenjem na nivo male karlice, gde dolazi do implantacije malignih ćelija, na slici 55 (13).
- **Veliki omentum** najčešće je **mesto lokalizacije implanta**, jer je to prva barijera u kretanju ćelija koje su se odvojile sa tumora želuca i pankreasa. Veliki omentum obuhvata prednji deo peritonealne duplje i ima veliki broj krvnih sudova i limfatika, pa predstavlja odlično mesto za implantaciju ćelija, prikazano na slici 43, 44 i 45 (16).

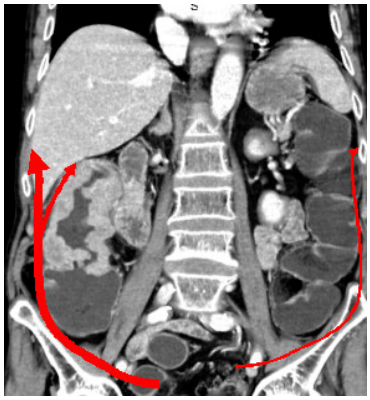

Slika 53 Ascedentni put širenja depozita ascitom (crvene strelice). Uočavaju se i znaci maligne infiltracije zida ascedentnog kolona.

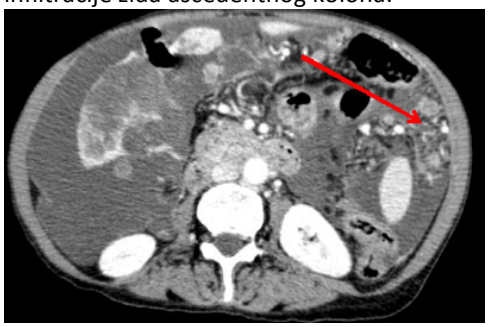

Slika54 Depoziti u levom parakoličnom recesusu (crvena strelica).

Slika 55 Descedentni put širenja depozita ascitom (crvena strelica).

Najčešći CT nalazi u peritonealnoj karcinomatozi su :

- **ascit** (mada u 50% pacijenata sa peritonealnom diseminacijom nije vidjen ascit, ali takodje u 70% pacijenata sa velikom količinom ascita uočena je peritonealna diseminacija bolesti). U peritonealnoj karcinomatozi tečnost se prvenstveno nalazi u Douglasovom prostoru, blizu ileocekalne junkcije, sigmoidnog mezokolona i na nivou desnog parakoličnog žleba, prikazano na slici 56 (11 i 13).
- **zadebljanje peritoneuma**, naročito parijetalnog, čija je površina iregularna i nodularnog izgleda, sa postkontrastnim pojačanjem (23). Peritonealni implanti najčešće imaju fibroznu komponentu, pa postkontrastno dolazi do odloženog pojačanja, sa boljom vizuelizacijom u venskoj fazi (16 i

17). Solidni infiltrativni procesi šire se duž peritonealnih nabora, koji time postaju prepoznatljivo naglašeni (Slika 57)(6),

- **multiple mezenterične mase** različite veličine i iregularnih kontura, vidjaju se kako intraperitonealno, tako i na nivou omentalne kese, a različite su veličine, od onih prikazanih samo na jednom preseku, pa do masa koje su dijametra preko deset santimetara, posebno porekla karcinoma želuca, kolona i ovarijuma, prikazano na slici 46 i 47 (16 i 17),
- **klasični "omental cake"** spada u veće i lako prepoznatljive tumorske mase, a vizuelizuje kao veliko, nepravilno zadebljanje nodularnog izgleda. Kako dolazi do kompletne zamene omentalne masti tumorom, "omentalni kolač" se uočava kao pripojena, konfluentna solidna masa, u spoju sa prednjim zidom transferzalnog kolona, smeštena uz prednji trbušni zid, prikazano na slici 43 i 44 (12,19 i 24).

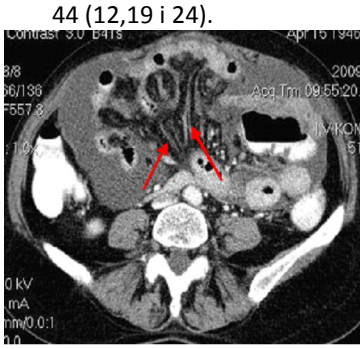

Slika 56 Peritonealni nabori se uglavnom indirektno prikazuju (crvene strelice), vezano za patološki supstrat (ascit).

Slika 57 Peritonealna nodularna zadebljanja obostrano parakolično (crvene strelice) porekla karcinoma kolona.

Diferencijalno dijagnostički peritonealne implante treba razlikovati u odnosu na pojedinačne uvećane limfne noduse, kao i konglomerate limfnih nodusa (Slika 58)(31).

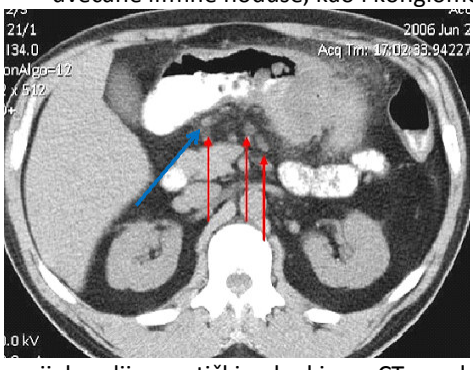

Slika 58 Diferencijalno dijagnostički nekad je na CT pregledu teško razlikovati limfne noduse (crvene strelice) od depozita (plava strelica).

U vidu peritonealnih masa mogu se prikazati i **primarni tumori peritoneuma i mezenterijuma** (15 i 32), kao što su

- **pseudomiksom peritoneuma,** na slici 59,
- **limfom mezenterijuma,** na slici 60 i
- **peritonealni mezotelijom,** na slici 61.

Slika 59 Pseudomiksom porekla mucinoznog adenokarcinoma cekuma. Konture jetre i slezine izmenjene, izgleda subkapsularnih tečnih kolekcija (crvena strelica).

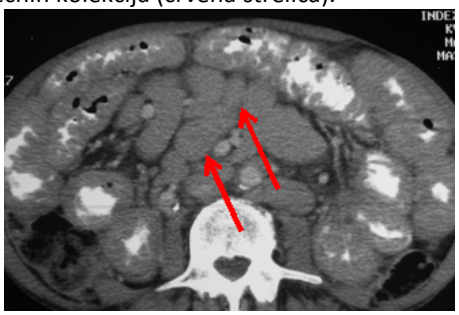

Slika 60 Mezenterični limfni nodusi (crvene strelice). Zid kolona zadebljao, difuzno edematozan.

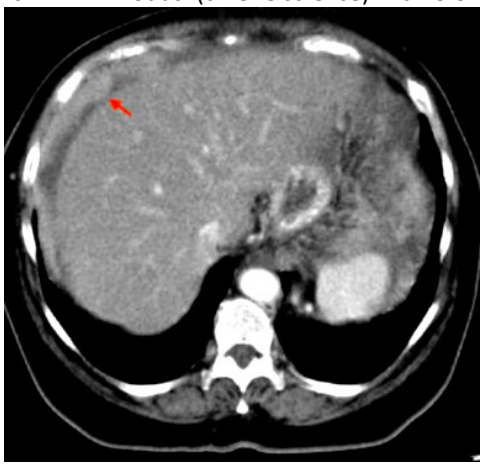

Slika 61. Mezoteliom, praćen ascitom, prezentuje se kao zadebljani peritoneum iregularnih kontura (crvena strelica).

4. **Upalni procesi** najčešće zahvataju peritoneum,
   - **sekundarno** sa zahvaćenih struktura i organa (pankreatitis, apendicitis, divertikulitis tankog creva i kolona, sa zahvaćenog segmenta ileuma i kolona kod ulceroznog i ishemijskog kolitisa i Kronove bolesti, kod postojanja fistula, kod ishemijskih promena, kao sekvela opstruktivnih i vaskularnih poremećaja, postoperativnih upala i komplikacija), prikazano na slici 62,63 i 64 (2,6,12,20 i 33), ali mogu biti prezentovani i
   - **primarnim upalnim procesom** na peritoneumu (epiploični apendagitis), na slici 65 (12).

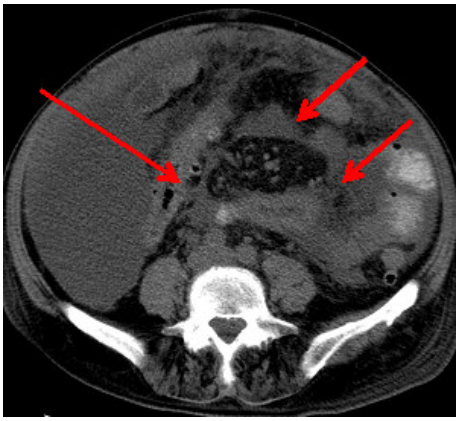

Slika 62 Rasuta upalna kolekcija (crvene strelice) intraperitonelno, kod akutnog peritonitisa.

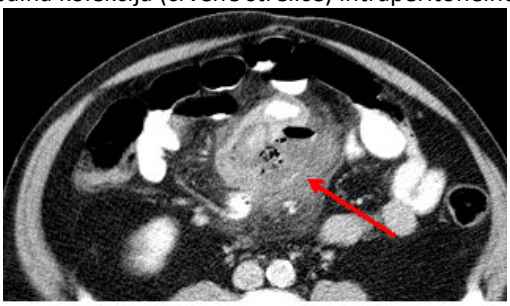

Slika 63 Peridivertikularni apsces (crvena strelica).

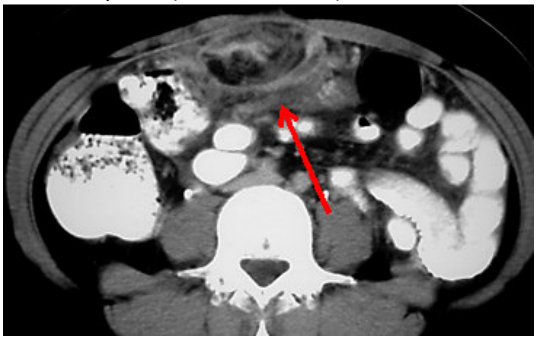

Slika 64 Omentalna infarkcija ispred transferzalnog kolona, sa reakcijom okolnog mezenterijuma (crvena strelica).

Slika 65 Epiploični apendagitis (bela strelica) na descendentnom kolonu sa znakovima inflamacije u okolnom tkivu.

Prisustvo manjih ili većih, lokalizovanih ili diseminovanih upalnih kolekcija prepoznaje se u vidu izmenjenih atenuacija subperitonealne masti, a najčešće kao tečne kolekcije, izmerenih atenuacija preko 20 HU (i do 50 HU), nejasno konturisane ili su postkontrastno mestimično intenziviranih kontura, prikazano na slici 12,62,63 i 64 (3). Upalni proseci mogu dovesti do stvaranja priraslica u intraperitonealnim prostorima, a infekcija može dovesti do stvaranja abscesne kolekcije, čija je lokalizacija odredjena primarnom lezijom, ali i intraperitonealnom lokalizacijom, kao i gravitacionim silama, odnosno pozicijom tela. Upalne kolekcije zato se najčeće nakupljaju u maloj karlici (Slika 12) , desnom subhepatičnom prostoru i desnom subfreničnom prostoru. Na CT-u se prepoznaju kao kolekcije sa gušćim sadržajem, najčešće heterodenznog izgleda, imaju jasno definisanu kapsulu, koja se u venskoj fazi postkontrastno intenzivira, prikazano na slici 5 (6).

5. **Drugi CT znaci prisustva patoloških promena**, mogu se prikazati:

- **u vidu prisustva vazduha intraperitonealno** (pneumoperitoneum), kao posledica perforacije šupljeg organa (želudac, duodenum,tanko crevo i kolon), prikazano na slici 66 i kod postojanja fistula,
- **hemoragičnih kolekcija intraperitonealno,** u vidu gušćih, rasutih, tečnih kolekcija, čije atenuacije iznose oko 50HU (34). Obavezno eksplorisati i retroperitoneum radi isključivanja sumnje na suspektnu disekciju aneurizme abdominalne aorte (Slika 18). U slučajevima trauma odgovarajućim protokolom (nativna i arterijska faza) utvrditi da li se radi o akutnom krvarenju, kao i povredjeni organ, odnosno krvni sud (Slika 10). U nejasnih slučajeva obavezno isključiti postojanje hemoragične ishemije creva (Slika 67), kao i pogoršanje u sklopu antikoagulantne terapije, odnosno postojanje spontane rupture vaskularizovanog tumora,
- **kod postojanja znaka spirale**, koji se može uočiti kod opstrukcija (Slika 68), volvulusa (Slika 69), unutrašnje hernije (Slika 70), ili iz vaskularnih razloga (Slika 64)(11,20 i 28).

Slika 66 Pneumoperitoneum sa vazduhom u peritonealnim prostorima, posle perforacije kolona.

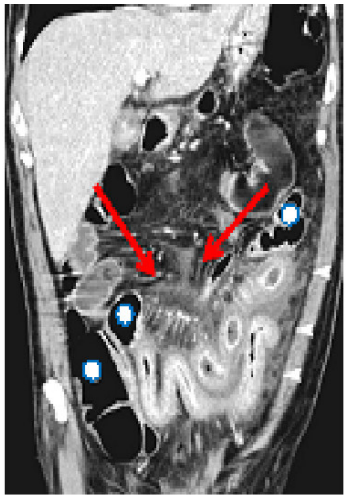

Slika 67 Postkontrastni sken tromboembolijske bolesti sa nekrozom creva, gde se uočava difuzno zadebljanje zida vijuga tankog creva koje su okružene edematozno izmenjenim mezenterijumom i omentumom (bele strelice) uz prisutan ascit (crvene strelice). Kolon obeležen belim krugom.

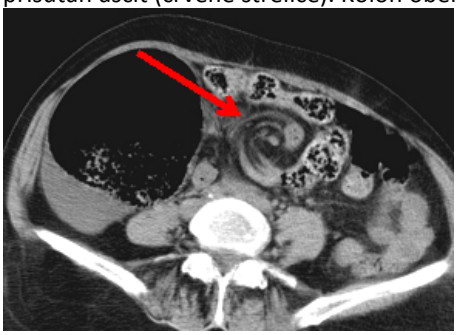

Slika 68 Znak „spirale“ kod subokluzije (crvena strelica).

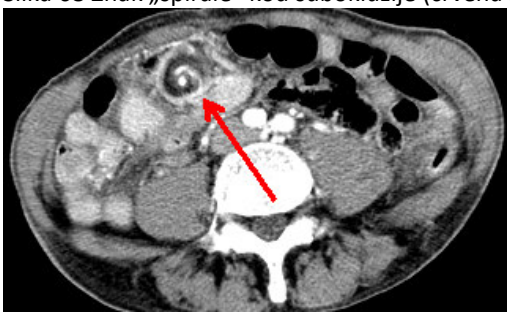

Slika 69 Znak „spirale“ kod volvulusa (crvena strelica).

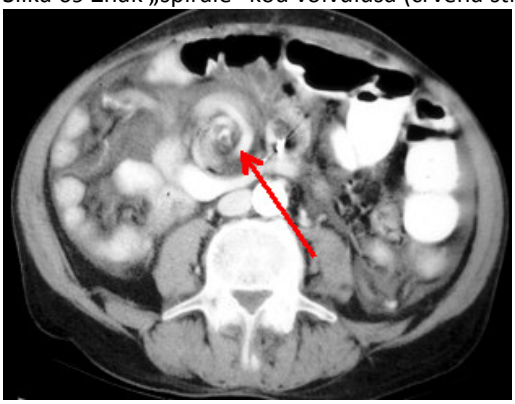

Slika 70 Znak „spirale“ kod unutrašnje hernije (crvena strelica).

Zaključak

Kao dijagnostička metoda, CT pregled peritonealne duplje, stalno se razvija. Zahvaljujući multidetektorskim skenerima proširene su mogućnosti eksploracije peritonealnih prostora. Uprkos velikom doprinosu softverskih rešenja, minucioznost pri pregledu, kao i visok nivo znanja bitne su predpostavke u radu, pa pregled ovih prostora uvek predstavlja dijagnostički izazov.

Reference:

1) Healey JC, Reznek RH (2000) Peritoneal anatomy. Imaging 12:1–9.

2) DeMeo JH, Fulcher AS, Austin RF Jr (1995) Anatomic CT demonstration of the peritoneal spaces, ligaments, and mesenteries: normal and pathologic processes. Radiographics 15(4):755-70.

3) Meyers MA, Oliphant M, Berne AS et al (1987) The peritoneal ligaments and mesenteries. Pathways of intraabdominal spread of disease. Radiology 163:593-604.

4) Jorgensen M, Prokop M (2003) Peritoneal Cavity and Retroperitoneum. Prokop`s and Galanski`s Spiral and Multislice Computed Tomography of the Body (16):595-623.

5) Rossi A, Rossi G (2001) CT of the Peritoneum. Baert`s Sartor`s Medical Radiology – Diagnostic Imaging: 3-42:47-50:51-134.

6) Healy JC, Reznek RH (1998) The peritoneum, mesenteries and omenta: normal anatomy and pathological processes. Eur Radiol 8:886-900.

7) Wegener OH (1993) Whole Body Computed Tomography. The Peritoneal cavity (15):339-354.

8) Webb WR, Brant WE, Major (2006) NM Fundamentals od Body CT. Peritoneal Cavity, Vessels, Nodes, and Abdominal Wall (9):175-192.

9) Webb WR, Brant WE, Major NM (2006) Fundamentals od Body CT. Introduction to CT of the Abdomen and Pelvis (8):167-174.

10) Nelson RC, Brink JA, Silverman PM (2002) Multislice Computed Tomography od the Abdomen and Pelvis. Silverman`s Multislice Computed Tomography – A practical Approach to Clinical Protocols:169-230.

11) Gordon K, Lee WK, Hennessy O (2005) Computed tomography manifestations of peritoneal diseases. Austral Radiol 49:269–277.

12) Garcia-Asensio S, H. Gómez H et al. Computed tomography patterns of mesenteric and omental disease. ECR Congress 2005; e-Poster: C-0072.

13) Miranda D, Duarte R et al. Peritoneal carcinomatosis: Pathways of disease spread and spectrum of imaging findings in MDCT. ECR Congress 2009, e-Poster: C-421.

14) Burn PR, Healy JC (2000) Imaging benign peritoneal disease. Imaging 12:34–48.

15) Pickhardt PJ, Bhalla S (2005) Primary neoplasms of peritoneal and sub peritoneal origin: CT findings. Radiographics 25:983–995.

16) Marin D, Catalano C, Baski M, Di Martino M, Geiger D, Di Giorgio A, et al. 64-Section multi-detector row CT in the preoperative diagnosis of peritoneal carcinomatosis: correlation with histopathological findings. Abdom Imaging. 2010 Dec;35(6):694-700.

17) Franiel T, Diederichs G, Engelken F, Elgeti T, Rost J, Rogalla P. Multi-detector CT in peritoneal carcinomatosis: diagnostic role of thin slices and multiplanar reconstructions. Abdom Imaging. 2009 Jan-Feb;34(1):49-54.

18) Herrasti Gallego A, De la Pedraja I et al. Carcinomatosis peritoneal en TC. Hallazgos y diagnostic diferencial. SERAM Congreso 2012; e-poster: S-1335.

19) Stajic SB, Lukic G. Peritoneal spread of disease: ROC analysis. ECR Congress 2010; e-poster: C-1517.

20) Coakley FV, Hricak H. Imaging of peritoneal and mesenteric disease: Key concepts for the clinical radiologist. Clinical Radiology 1999; 54: 563-4.

21) Okino Y, Kiyosue H, Mori H, Komatsu E, Matsumoto S, Yamada Y, Suzuki K, Tomonary K. Root of the small-bowel mesentery: correlative anatomy and CT features of pathologic conditions. RadioGraphics 2001;21:1475-1490.

22) Stern Padovan R, M. Hrabak M et al. Peritoneal, omental and mesenteric diseases: MDCT imaging spectrum and differential diagnosis. ECR Congress 2007;e-Poster: C-447.

23) Raptopoulos V, Gourtsoyiannis N (2001) Peritoneal carcinomatosis. Eur Radiol 11:2195-2206.

24) Chandrashekhara SH, Thulkar S et al. Pre-operative evaluation of peritoneal deposits using multidetector computed tomography in ovarian cancer. Br J Radiol. 2011 Jan;84(997):38-43.

25) Horton KM, Lawler LP, Fishman EK. CT findings in sclerosing mesenteritis (panniculitis): spectrum of disease. Radiographics. 2003 Nov-Dec;23(6):1561-7.

26) Wat SYJ, Harish S, Winterbottom A, Choudhary AK, Freeman AH. The CT appearances of sclerosing mesenteritis and associated diseases. Clin Radiol 2006;61:652-658.

27) Seo BK, Ha HK, Kim AY, Kim TK, Kim MJ, Byun JH, Kim PN, Lee MG, Yang SK, Yu ES, Kim JH. Segmental misty mesentery: analysis of CT features and primary causes.Radiology 2003;226:86-94.

28) Mindelzun RE, Jeffrey RB, Lane MJ, Silverman PM. The misty mesentery on CT: differential diagnosis. AJR 1996; 167:61-65.

29) Sheth S, Horton KM, Garland MR, Fishman EK. Mesenteric neoplasms: CT appearances of primary and secondary tumors and differential diagnosis. RadioGraphics 2003;23:457-473.

30) Stajic SB, Lukic G et al. Peritoneal carcinomatosis in abdominal emergencies: the comparation of US and CT findings by ROC analysis. ECR Congress 2011, e-Poster: C-2104.

31) Karaosmanoglu D, Karcaaltincaba M, Oguz B, Akata D, Ozmen M, Akhan O. CT findings of lymphoma with peritoneal, omental and mesenteric involvement: peritoneal lymphomatosis. Eur J Radiol. 2009 Aug;71(2):313-

32) Li B, Pan WD, Qin MW. [Computed tomography appearance of pseudomyxoma peritonei]. Zhongguo Yi Xue Ke Xue Yuan Xue Bao. 2008 Oct;30(5):603-6.

33) Yoo E, Kim Z, Yu Z. Greater and lesser omenta: normal anatomy and pathologic processes. Radiographics 2007; 27: 707-720.

34) Webb WR, Brant WE, Major NM (2006) Fundamentals od Body CT. Abdominal Trauma (10):193-206.